

С.Я. Волгина¹, Н.А. Соловьева¹, Г.А. Кулакова¹, Е.А. Курмаева¹, Л.И. Мухаметдинова²,
Э.Л. Рашитова¹

¹ Казанский государственный медицинский университет, Казань, Российская Федерация

² Детская поликлиника № 9, Казань, Российская Федерация

Анализ эффективности терапии при поздней диагностике синдрома Альпорта у ребенка: клинический случай

Контактная информация:

Соловьева Наиля Анасовна, кандидат медицинских наук, доцент кафедры госпитальной педиатрии Казанского государственного медицинского университета

Адрес: 420012, Казань, ул. Бутлерова, 49, тел.: +7 (843) 56-74-52, тел. моб.: +7 (960) 047-82-86, e-mail: Nailya-soloveva@mail.ru

Статья поступила: 09.07.2023, принята к печати: 18.12.2023

Обоснование. Синдром Альпорта — системное, наследственное, прогрессирующее заболевание, характеризующееся ультраструктурными изменениями гломерулярной базальной мембраны, вызванными патогенными вариантами генов коллагена IV. Применение с целью нефропротекции ингибиторов ангиотензинпревращающего фермента (иАПФ) эффективно на стадии микрогематурии и/или альбуминурии. Тактика лечения при развитии нефротического синдрома у таких больных остается предметом дискуссии. **Описание клинического случая.** У пациента в период новорожденности выявлена протеинурия, в месячном возрасте — гематурия. В возрасте 6 лет диагностирован наследственный нефрит, назначен иАПФ, но протеинурия продолжала нарастать. В возрасте 8,5 лет диагноз подтвержден результатами пункционной нефробиопсии — установлены коллагенопатия, тип IV, фокально-сегментарный гломерулосклероз. Кроме того, диагностированы хроническая двусторонняя нейросенсорная тугоухость и двусторонний миопический астигматизм. Дополнительно назначен циклоспорин А (125 мг/сут). Через 14 мес лечения отмечено повышение концентрации в крови цистатина С, мочевины, мочевой кислоты, холестерина. При снижении дозы циклоспорина А до 100 мг/сут концентрации указанных показателей снизились, но вместе с тем отмечено увеличение протеинурии. В возрасте 10 лет 2 мес с целью усиления нефропротективной терапии назначен блокатор рецепторов ангиотензина II (кандесартан 8 мг/сут). В возрасте 11 лет выполнено повторное повышение дозы иммунодепрессанта, что привело к снижению расчетной скорости клубочковой фильтрации, увеличению концентрации в крови креатинина, цистатина С, мочевины, холестерина, мочевой кислоты и калия. Изменения расценены как циклоспоринозависимость. Доза циклоспорина А снижена до 125 мг/сут, а с 14-летнего возраста — до 100 мг/сут. При наблюдении пациента до возраста 15,5 лет отмечено прогрессирование хронической болезни почек. **Заключение.** Нефропротективное лечение ребенка с синдромом Альпорта, начатое после развития нефротического синдрома, не остановило прогрессирования хронической болезни почек. Добавление к лечению циклоспорина А в относительно высокой дозе снижало протеинурию, но привело к появлению признаков нефротоксичности и циклоспоринозависимости.

Ключевые слова: клинический случай, синдром Альпорта с нефротическим синдромом, динамическое наблюдение, циклоспорин

Для цитирования: Волгина С.Я., Соловьева Н.А., Кулакова Г.А., Курмаева Е.А., Мухаметдинова Л.И., Рашитова Э.Л. Анализ эффективности терапии при поздней диагностике синдрома Альпорта у ребенка: клинический случай. *Вопросы современной педиатрии.* 2023;22(6):537–545. doi: <https://doi.org/10.15690/vsp.v22i6.2705>

ОБОСНОВАНИЕ

Синдром Альпорта — системное, наследственное, прогрессирующее заболевание, характеризующееся ультраструктурными изменениями гломерулярной базальной мембраны [1]. Распространенность синдрома Альпорта, по данным зарубежных исследований, варьирует от 2 (Финляндия) до 20 случаев (США) на 100 тыс. детского населения [2, 3]. Актуальные сведения о распространенности синдрома в России отсутствуют. По данным эпидемиологического исследования, проведенного в 13 регионах Советского Союза в 70–80-х гг. прошлого столетия, распространенность синдрома Альпорта составляла до 17 случаев на 100 тыс. детей [4]. Заболевание вызвано патогенными вариантами генов $\alpha 3$ - [5], $\alpha 4$ - [6] и $\alpha 5$ -цепей коллагена IV [7], формирующих гетеротримеры в структуре базальной мембраны почечных клубочков, хрусталика, сетчатки и роговицы

глаза [8]. Нарушение синтеза хотя бы одной из этих цепей ведет к химической и механической нестабильности, дезорганизации базальных мембран с развитием прогрессирующей нефропатии и почечной недостаточности [9]. Наряду с признаками нефропатии для синдрома Альпорта характерны нейросенсорная тугоухость, поражение глаз, артериальная гипертензия [10, 11].

Лечение синдрома Альпорта нацелено на замедление прогрессирования заболевания путем применения нефропротективных препаратов. Так, О. Gross и соавт. (2012) в наблюдательном исследовании (данные регистра) продолжительностью более двух десятилетий продемонстрировали снижение риска прогрессирования заболевания при применении ингибиторов ангиотензинпревращающего фермента (иАПФ). Эффективность иАПФ была выше при начале терапии на стадии изолированной гематурии или микроальбуминурии. Протеин-

урия в начале терапии снижалась, но в последующем, как правило, у пациентов с протеинурией > 0,3 г/сут, возвращалась к исходным значениям [12]. Безопасность и эффективность иАПФ (снижение риска прогрессирования заболевания почек) у детей с синдромом Альпорта позднее была подтверждена и в многоцентровом рандомизированном плацебо-контролируемом двойном слепом исследовании. При этом также установлено, что терапия иАПФ, инициированная до появления протеинурии, ассоциирована с более низким риском наступления терминальной стадии и летального исхода болезни [13]. Этот результат подтверждает необходимость ранней диагностики синдрома Альпорта и, соответственно, раннего начала нефропротективной терапии. Согласно рекомендациям С.Е. Kashtan и О. Gross (2021), при наличии протеинурии (белок мочи > 4 мг/м²/ч или > 0,2 мг/мг креатинина) всем пациентам с синдромом Альпорта, помимо иАПФ, может быть назначен (по показанию off-label) блокатор рецепторов ангиотензина типа II [14]. Такое усиление терапии рефрактерных к лечению детей с синдромом Альпорта снижает протеинурию, не оказывая при этом влияния на артериальное давление, а также не вызывая риска прогрессирования повреждения почек [15].

При синдроме Альпорта снижение количества белка в моче и нефропротективный эффект (прекращение прогрессирования поражения почек, отсутствие признаков нефротоксичности) могут быть достигнуты также и при длительном (до пяти лет) применении циклоспорина [16]. Показано также, что циклоспорин эффективен в снижении протеинурии у пациентов с синдромом Альпорта в стадии хронической болезни почек (соотношение белка и креатинина в моче ≥ 1 мг/мг и клиренс креатинина > 40 мл/мин/1,73 м²), но этот эффект временный [17]. Вместе с тем установлено, что у детей с синдромом

Альпорта циклоспорин индуцирует развитие нефропатии даже при относительно низкой концентрации препарата в сыворотке крови (< 100 нг/мл) в течение 2 лет [18]. Кроме того, М. Charbit и соавт. показали, что терапия циклоспорином девяти пациентов с синдромом Альпорта с протеинурией > 1 г/м²/сут и скоростью клубочковой фильтрации > 50 мл/мин/1,73 м² в течение не менее 6 мес была прекращена у четырех больных из-за неэффективности или побочных эффектов, еще у трех больных, получавших препарат в течение 14–42 мес, выявлены признаки нефротоксичности [19].

В связи с тем что проведение нефробиопсии и генетического исследования с целью верификации синдрома Альпорта труднодоступно, диагностика заболевания может быть выполнена со значительной задержкой. В этой связи актуальным остается изучение эффективности терапии синдрома Альпорта при поздней диагностике и развитии нефротического синдрома.

КЛИНИЧЕСКИЙ ПРИМЕР

Пациент Н., мужского пола, возраст 15 лет 6 мес, обратился за консультацией в связи с прогрессирующим снижением слуха.

Анамнез заболевания

(по данным медицинской документации)

С первых дней жизни в разовых порциях мочи у ребенка выявляли протеинурию, которая сохранялась в первый год жизни в диапазоне 0,132–0,165 г/л. В возрасте 1 мес выявлена микрогематурия, в возрасте 1 года — макрогематурия (эритроциты сплошь в поле зрения (п/з)). При обследовании ребенка в возрасте 1 года 4 мес обнаружены протеинурия (0,66 г/л), макрогематурия (эритроциты в большом количестве в п/з),

Svetlana Ya. Volgina¹, Nailya A. Solovyeva¹, Galina A. Kulakova¹, Elena A. Kurmayeva¹, Liliya I. Mukhametdinova², Elina L. Rashitova¹

¹ Kazan State Medical University, Kazan, Russia

² Children's Polyclinic No. 9, Kazan, Russia

Analysis of the Treatment Efficacy in Late Diagnosis of Alport Syndrome in a Child: Clinical Case

Background. Alport syndrome is a systemic, hereditary, progressive disease characterized by ultrastructural changes in the glomerular basement membrane caused by pathogenic variants of type IV collagen genes. The use of angiotensin-converting enzyme inhibitors (ACEI) for nephroprotection is effective at the microhematuria and/or albuminuria stage. Treatment tactics in case of nephrotic syndrome development in such patients remains the subject of discussion. **Clinical case description.** The patient was diagnosed with proteinuria at the neonatal period and hematuria at the age of one month. The hereditary nephritis was diagnosed at the age of 6 years; the ACEI was administered, however, the proteinuria continued to increase. The diagnosis was confirmed at the age of 8.5 years via the puncture nephrobiopsy: collagenopathy, type IV, focal segmental glomerular sclerosis. Moreover, chronic bilateral sensorineural hearing loss and bilateral myopic astigmatism were diagnosed. Ciclosporin A (125 mg/day) was additionally prescribed. The increase in the cystatin C, urea, uric acid, cholesterol levels in blood was mentioned after 14 months of treatment. These parameters decreased after reducing cyclosporine A dose to 100 mg/day, however, proteinuria has increased. Angiotensin II receptor blocker (candesartan 8 mg/day) was prescribed to enhance nephroprotective therapy at the age of 10 years 2 months. Another increase of the immunodepressant dose was performed at the age of 11, it led to decrease in the estimated glomerular filtration rate and increase of creatinine, cystatin C, urea, cholesterol, uric acid, and potassium levels in the blood. These changes were considered as cyclosporine-dependent. The dose of cyclosporine A was reduced to 125 mg/day, and to 100 mg/day from the age of 14. There was no progression of chronic kidney disease at the follow-up at the age of 15.5 years. **Conclusion.** Nephroprotective treatment of a child with Alport syndrome initiated after the development of nephrotic syndrome did not stop the chronic kidney disease progression. Whereas relatively high doses of ciclosporin A have reduced proteinuria but led to nephrotoxicity and cyclosporin dependence.

Keywords: clinical case, Alport syndrome with nephrotic syndrome, case follow-up, cyclosporin

For citation: Volgina Svetlana Ya., Solovyeva Nailya A., Kulakova Galina A., Kurmayeva Elena A., Mukhametdinova Liliya I., Rashitova Elina L. Analysis of the Treatment Efficacy in Late Diagnosis of Alport Syndrome in a Child: Clinical Case. *Voprosy sovremennoy pediatrii — Current Pediatrics*. 2023;22(6):537–545. (In Russ). doi: <https://doi.org/10.15690/vsp.v22i6.2705>

лейкоцитурия (до 7000 в анализе мочи по Нечипоренко), расчетная скорость клубочковой фильтрации (pCKФ) — 99,3 мл/мин/1,73 м² (норма 74–109 мл/мин/1,73 м²); по данным ультразвукового исследования (УЗИ) почек — точечные гиперэхогенные структуры в чашечно-лоханочной системе. Установлен диагноз: «Хронический дисметаболический пиелонефрит, функция почек сохранена». При обследовании в возрасте 2 лет — протеинурия (0,44 г/л), макрогематурия (эритроциты в большом количестве в п/з), pCKФ — 117 мл/мин/1,73 м². Было предложено провести нефробиопсию, от которой родители отказались. Мочевой синдром (протеинурия до 1,5 г/л и макрогематурия) в дальнейшем сохранялся при отсутствии жалоб и нарушений самочувствия.

В возрасте 6 лет 2 мес был выставлен диагноз «наследственный нефрит» (основания для изменения диагноза неизвестны, медицинскую документацию с результатами выполненных исследований родители предоставить не смогли), назначен иАПФ (эналаприл 2,5 мг/сут). Ребенок взят на диспансерный учет. В возрасте 6,5 лет проводились нефросцинтиграфия (почки расположены симметрично, форма и размеры не изменены), доплерография сосудов почек (признаков стеноза почечных артерий не обнаружено), аудиологический тест — слуховая функция не нарушена. В возрасте 6 лет 10 мес при плановом обследовании протеинурия до 2,07 г/л, макрогематурия (эритроциты сплошь в п/з), гиперфильтрация (pCKФ — 221 мл/мин/1,73 м²), по данным суточного мониторинга артериального давления выявлена стабильная артериальная гипертензия. Были назначены другой иАПФ (каптоприл 13 мг/сут), а также кетоаналоги аминокислот.

В возрасте 7 лет 8 мес при плановом обследовании (ребенок жалоб не предъявлял) отмечено увеличение протеинурии до 2,22 г/л, сохранение макрогематурии (эритроциты сплошь в п/з) и вместе с тем снижение в динамике pCKФ до 94 мл/мин/1,73 м² (норма 93–130 мл/мин/1,73 м²). Установлен диагноз «наследственный нефрит без нарушения функции слуха». Рекомендовано продолжить применение каптоприла, кетоаналогов аминокислот, проводить контроль функции почек и терапию для сохранения почечного кровотока (эуфиллин, пентоксифиллин) при плановых госпитализациях 2–3 раза в год.

На фоне лечения отмечено нарастание протеинурии (до 3 г/л) и сохранение макрогематурии, появились жалобы на снижение слуха. В этой связи принято решение о проведении нефробиопсии, которая осуществлена в возрасте 8 лет 6 мес в детской клинической больнице федерального уровня.

Электронная микроскопия показала, что клубочки гипертрофированы, капилляры выглядели несколько «вялыми», в интерстиции — слабый фиброз, дистрофия тубулярного эпителия, эритроциты в просвете канальцев. Толщина базальной мембраны капилляров неравномерна: наряду с тонкими участками (< 200 нм) имелись протяженные утолщенные участки. На значительном протяжении базальной мембраны наблюдались неровные, фестончатые контуры, а также протяженные участки разрыхления и расслоения *lamina densa*. Малые отростки подоцитов распластаны на значительном протяжении, подоциты крупные, многие двуядерные. Световая микроскопия: в одном клубочке отмечался сегментарный склероз капиллярных петель. В некото-

рых клубочках определялась мезангиальная гиперклеточность. Стенки капиллярных петель одноконтурные, неравномерной толщины. Изменения канальцев выражены умеренно, нефроциты с зернистой и вакуолизированной цитоплазмой, с десквамацией апикальных частей в просвет канальцев, просвет некоторых канальцев расширен. Мелкие очаги склероза интерстиция и атрофии канальцев занимали менее 5% площади, отмечалась слабая мононуклеарная инфильтрация. Имелись единичные очаги скопления пенистых клеток. Амиллоидоз не выявлен. Иммунофлуоресценция IgA, IgM, IgG — отрицательная; фракции комплемента C3, C1q и легкие цепи иммуноглобулинов каппа и лямбда — отрицательные. Заключение: морфологическая картина соответствует наследственной патологии коллагена типа IV с вторичным фокальным сегментарным гломерулосклерозом.

Кроме нефробиопсии выполнена аудиометрия, обнаружены признаки двусторонней сенсоневральной тугоухости, степень II. Ребенок консультирован офтальмологом: диагностирован миопический астигматизм OU слабой степени. При обследовании обратили внимание на внешние стигмы дизэмбриогенеза (подробное описание стигм в медицинской документации не представлено). С учетом результатов нефробиопсии была проведена ревизия диагноза, установлен «Наследственный нефрит (синдром Альпорта). Вторичный нефротический синдром (морфологически: фокально-сегментарный гломерулосклероз (ФСГС), болезнь малых отростков подоцитов). Хроническая болезнь почек, стадия I. Хроническая двусторонняя нейросенсорная тугоухость II степени. Миопический астигматизм OU слабой степени». Выполнена коррекция лечения, назначен иммунодепрессант циклоспорин А (125 мг/сут), иАПФ (эналаприл 10 мг/сут). Спустя 8 мес терапии при контрольном обследовании по-прежнему определялись протеинурия (2,1 г/л), макрогематурия (эритроциты сплошь в п/з), железодефицитная анемия. Рекомендовано продолжить лечение.

При очередной плановой госпитализации в возрасте 9 лет 8 мес отмечены повышение концентрации мочевины в крови до 9,2 ммоль/л (норма 2,5–6,4 ммоль/л), цистатина С — 1,28 мг/л (норма 0,56–1,02 мг/л), мочевой кислоты — 527 мкмоль/л (норма 200–415 мкмоль/л), калия — 9,2 мкмоль/л (норма 3,5–5,1 мкмоль/л), протеинурия — 0,73 г/сут. Концентрация циклоспорина А в точке С2 (через 2 ч после введения плановой дозы препарата) составляла 775,5 нг/мл (необходимая терапевтическая концентрация в этой точке — 700–1200 нг/мл). Выявленные лабораторные изменения расценены как нефротоксичное действие циклоспорина А, в связи с чем его доза была снижена до 100 мг/сут (см. таблицу).

В возрасте 10 лет 2 мес ребенок был госпитализирован с жалобами на снижение слуха. При обследовании обнаружены протеинурия (1,076 г/сут), гипопропротеинемия (общий белок сыворотки крови — 58,8 г/л; норма 60–80 г/л) и гипоальбуминемия (альбумин сыворотки крови — 33 г/л; норма 35–55 г/л), признаки нейросенсорной тугоухости (тугоухость сенсоневральная, справа II степень, слева III степень) и нарушения зрения (миопический астигматизм OU слабой степени, кератопатия).

Таблица. Лабораторный мониторинг безопасности циклоспорина А

Table. Laboratory safety monitoring of ciclosporin A

Показатели	Возраст										
	9 лет 8 мес	10 лет 2 мес	10 лет 8 мес	11 лет 2 мес		11 лет 8 мес	12 лет 2 мес	13 лет	14 лет	14 лет 8 мес	15 лет 5 мес
Суточная доза циклоспорина А, мг/сут	125	100	100	100	150	125	125	125	100	100	100
Циклоспорин А в сыворотке крови в точке С0*, нг/мл	н/д	53,7	50,3	34,0	126,5	42,8	62,4	62,7	< 20	< 30	39,4
Мочевая кислота, мкмоль/л (норма 200–415 мкмоль/л)	527	417	608	438	576	570	509	453	580	611	631
Холестерин общий, ммоль/л (норма 3,08–5,23 ммоль/л)	5,5	5,2	5,5	5,6	6,0	6,3	6,2	5,4	7,2	5,8	6,1
Мочевина, ммоль/л (норма 2,5–6,4 ммоль/л)	9,2	7,9	8,0	6,2	12,2	8,6	8,1	8,35	5,4	7,3	6,9
Цистатин С, мг/л (норма 0,56–1,02 мг/л)	1,28	н/д	1,13	1,02	1,61	0,80	н/д	1,31	0,98	0,95	1,12
Калий, ммоль/л (норма 3,5–5,1 ммоль/л)	5,1	5,0	4,6	4,5	6,1	5,2	4,8	5,2	4,5	4,8	4,7
рСКФ** (по формуле Шварца), мл/мин/1,73 м ²	108	132	104	109	72	80	91	90	89	90	88
Белок мочи, г/сут (норма 0,08–0,25 г/сут)	0,73	1,08	0,77	2,28	0,40	0,94	1,75	2,97	2,38	2,40	3,69
Max-min плотность мочи (проба Зимницкого) (норма 1011–1025)	1007–1014	1010–1020	1009–1012	1008–1012	н/д	1008–1010	1009–1010	1004–1010	1005–1014	1002–1007	1000–1007
Дневной/ночной диурез (проба Зимницкого), мл	н/д	н/д	н/д	240/850	н/д	340/260	480/700	510/440	450/550	645/585	460/250

Примечание. <*> — точка С0 — определение концентрации препарата в крови перед плановым введением. <***> — категории скорости клубочковой фильтрации (СКФ) [20]: С1 — ≥ 90 мл/мин/1,73 м² (нормальная или повышенная), С2 — 60–89 мл/мин/1,73 м² (незначительно сниженная), С3а — 45–59 мл/мин/1,73 м² (умеренно сниженная), С3b — 30–44 мл/мин/1,73 м² (существенно сниженная), С4 — 15–29 мл/мин/1,73 м² (резко сниженная), С5 — < 15 мл/мин/1,73 м² (терминальная почечная недостаточность). Н/д — нет данных.

Note. <*> — C0 point — drug concentration in the blood before the planned administration. <***> — glomerular filtration rate (GFR) categories [20]: C1 — ≥ 90 ml/min/1,73 m² (normal or increased), C2 — 60–89 ml/min/1,73 m² (slightly reduced), C3a — 45–59 ml/min/1,73 m² (moderately reduced), C3b — 30–44 ml/min/1,73 m² (significantly reduced), C4 — 15–29 ml/min/1,73 m² (severely reduced), C5 — < 15 ml/min/1,73 m² (end-stage kidney disease). N/a (Н/д) — no data available.

Проведен лабораторный контроль безопасности циклоспорина А: при снижении дозы до 100 мг/сут наблюдалось увеличение протеинурии, но при этом отмечено снижение концентрации в крови мочевины, мочевой кислоты и общего холестерина (см. таблицу). Пациент выписан с диагнозом: «Наследственный нефрит (синдром Альпорта). Хроническая болезнь почек, стадия I. Вторичный нефротический синдром (морфологически: ФСГС). Хроническая двусторонняя нейросенсорная тугоухость II степени справа, III степени слева. Миопический астигматизм OU слабой степени, кератопатия». С целью усиления нефропротективной терапии добавлен блокатор рецепторов ангиотензина II (кандесартан 8 мг/сут). Спустя 6 мес при плановом обследовании было установлено снижение протеинурии до 0,774 г/сут. Было рекомендовано продолжить лечение.

В возрасте 11 лет 2 мес отмечено нарастание протеинурии (2,29 г/сут), выявлена низкая концентрация циклоспорина А в точке С0 (34 нг/мл), поэтому доза препарата была увеличена до 150 мг/сут. Однако в связи с побочными эффектами препарата (снижение рСКФ, увеличение концентрации в крови креатинина на 35% от предыдущего результата, цистатина С, мочевины,

холестерина, мочевой кислоты и калия) и повышением концентрации циклоспорина А в точке С0 до 126,5 нг/мл (см. таблицу) его доза была снижена до 125 мг/сут. Диагностирована хроническая болезнь почек стадии I–II. Вместе с циклоспорином ребенок продолжил получать эналаприл (10 мг/сут) и кандесартан (8 мг/сут), назначен аллопуринол (0,3 г/сут). На фоне этого лечения до 14-летнего возраста сохранялись протеинурия (1,75–2,97 г/сут) и гематурия (до 130 эритроцитов в п/з), рСКФ — около 90 мл/мин/1,73 м². Увеличение активности нефротического синдрома не отмечено в течение двух лет, поэтому доза циклоспорина А в возрасте 14 лет была снижена до 100 мг/сут (см. таблицу). Вместе с тем отмечено прогрессирование нейросенсорной тугоухости до III степени. Указанное выше лечение рекомендовано продолжить.

В возрасте 15 лет 5 мес при плановом обследовании протеинурия — 3,69 г/сут, гематурия (эритроциты 8 в п/з), рСКФ — 87,5 мл/мин/1,73 м². Ребенок выписан с диагнозом «Наследственный нефрит (синдром Альпорта). Хроническая болезнь почек стадии II. Вторичный нефротический синдром. Двухсторонняя хроническая сенсоневральная тугоухость III степени. Миопический астигматизм OU, кератопатия». Лечение рекомендовано продолжить.

Анамнез жизни

Ребенок от первой нормально протекавшей беременности, первых срочных родов, при рождении масса тела — 3980 г, длина тела — 55 см, по шкале APGAR — 7/9 баллов. Рос и развивался соответственно возрасту, с 8 лет отмечена избыточная масса тела. Профилактические прививки не проводили в связи с медицинским отводом (наличие протеинурии с первых дней жизни и гематурии с возраста 1 мес). Перенесенные заболевания: острые респираторные инфекции 2–3 раза в год.

Наследственный анамнез

Заболевания почек или случаи смерти от почечной недостаточности среди ближайших родственников в трех поколениях не выявлены.

Физикальная диагностика

При осмотре в возрасте 15 лет 6 мес состояние ребенка средней степени тяжести за счет основного заболевания. Рост — 175 см, масса тела — 76 кг, индекс массы тела — 24,8 кг/м² (+1,5 SD). Физическое развитие гармоничное, избыток массы тела. Половая формула: P₄, Aх₃, L₂, V₂, F₁. Тестикулы в мошонке, D = S 12–15 см³. Выявлены стигмы дизэмбриогенеза: оттопыренные уши, низкая линия роста волос на лбу и шее, гипертелоризм глаз и сосков, искривление и укорочение мизинца, X-образная деформация конечностей, плоскостопие. Кожный покров и видимые слизистые оболочки чистые, физиологической окраски. Лимфатические узлы не увеличены. Щитовидная железа не пальпируется. При аускультации дыхание везикулярное, частота дыхания — 18/мин. Сердечные тоны ритмичные, громкие, изолированные щелчки на верхушке, частота сердечных сокращений — 80 уд./мин, артериальное давление — 108/66 мм рт. ст. Живот мягкий, печень и селезенка не пальпируются. Симптом поколачивания отрицательный. Стул и мочеиспускание не нарушены.

Лабораторные исследования

Не рекомендованы.

Инструментальные исследования

Эхокардиография: пролапс митрального клапана с незначительной регургитацией, ложные хорды левого желудочка.

Динамика и исходы

На фоне проводимой терапии (иАПФ, блокатор рецепторов ангиотензина, циклоспорин А) наблюдается прогрессирование заболевания, что свидетельствует о низкой ее эффективности. Рекомендовано генетическое обследование, в том числе и ближайших родственников, проведение контрольной нефробиопсии для оценки степени прогрессирования заболевания и выбора тактики лечения. Диагноз уточнен: «Наследственный нефрит (синдром Альпорта). Вторичный нефротический синдром (морфологически: фокально-сегментарный гломерулосклероз). Хроническая болезнь почек стадии II. Хроническая двусторонняя нейросенсорная тугоухость III степени. Миопический астигматизм OU слабой степени. Кератопатия. Плоскостопие I степени. X-образная деформация нижних конечностей. Пролапс митрального клапана».

Прогноз

Учитывая наличие факторов риска прогрессирующего течения заболевания (прогрессирующая протеинурия с периода новорожденности, гематурия с 1 мес жизни, развитие ФСГС, диффузное утолщение базальной мембраны клубочков по данным нефробиопсии) и нефротоксичности иммуносупрессивной терапии, можно констатировать высокий риск развития тяжелой почечной недостаточности.

Временная шкала

Хронология развития болезни пациента Н. и ее ключевые события представлены на рисунке.

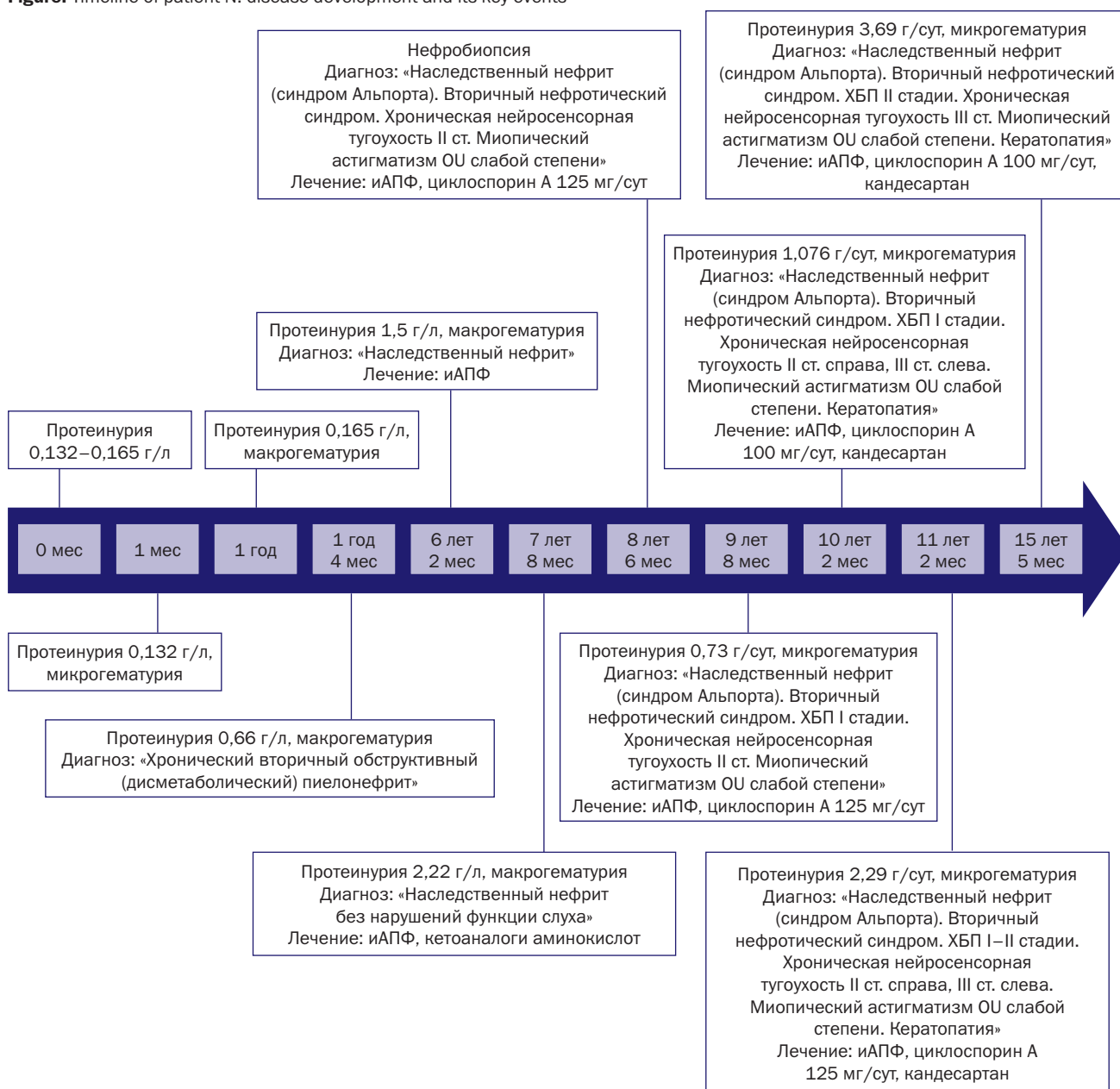
ОБСУЖДЕНИЕ

Причины поздней диагностики синдрома Альпорта

Представленное описание клинического случая демонстрирует длительный диагностический поиск. Первым диагнозом был «хронический дисметаболический пиелонефрит», установленный в связи с обнаружением протеинурии у ребенка в период новорожденности и гематурии — в возрасте 1 мес, лейкоцитурии — в возрасте 1 года 4 мес. Только к 6-летнему возрасту при прогрессировании протеинурии до 1,5 г/л и постоянной макрогематурии впервые был заподозрен наследственный нефрит. Диагноз невозможно было верифицировать по причине отказа родителей от проведения биопсии почек, которая показана при гематурии длительностью более года при сочетании с протеинурией, отсутствии кальциурии и структурных аномалий почек [21]. Как вариант, в таких случаях показано проведение и генетического исследования. Обнаружение расщепления гломерулярной базальной мембраны (при исследовании биоптатов почечной ткани) или патогенных вариантов генов коллагена COL4A3, COL4A4, COL4A5 является достаточным основанием для подтверждения синдрома Альпорта [22]. Вместе с тем генетическое исследование является более чувствительным и специфичным методом диагностики синдрома Альпорта в сравнении с биопсией почек [23]. Однако в нашем случае генетическое исследование не было проведено (не входит в перечень бесплатных услуг по полису обязательного медицинского страхования, а родители отказались от проведения исследования из-за его высокой стоимости (около 50 тыс. руб)). Отдельно следует отметить связь патогенных вариантов генов коллагена с синдромом Альпорта при наличии стигм дизэмбриогенеза [1, 24, 25]. В описанном нами случае на стигмы обратили внимание только в возрасте 8,5 лет.

При наличии постоянной гематурии, но отсутствииотягощенного семейного анамнеза, а также результатов нефробиопсии и генетического исследования синдром Альпорта с высокой вероятностью можно диагностировать при выявлении нейросенсорной тугоухости и ретинопатии [22], пик случаев которых приходится на возраст старше 10 лет [26, 27]. В представленном нами клиническом случае нарушение слуха и поражение глаз были выявлены в возрасте 8,5 лет, тогда как протеинурия к этому времени достигла уровня 3 г/л. Прогрессирующее течение болезни вынудило родителей ребенка дать согласие на проведение биопсии почек, в результате которой в возрасте 8,5 лет были обнаружены коллагенопатия, тип IV, и ФСГС (признак прогрессирующей гломерулопатии). На основании этих признаков установлен клинический диагноз:

Рисунок. Хронология развития болезни пациента Н. и ее ключевые события
Figure. Timeline of patient N. disease development and its key events



Примечание. иАПФ — ингибитор ангиотензинпревращающего фермента, ХБП — хроническая болезнь почек.

Note. ACEI (иАПФ) — angiotensin-converting enzyme inhibitors, CKD (ХБП) — chronic kidney disease.

«Наследственный нефрит (синдром Альпорта). Вторичный нефротический синдром (морфологически: ФСГС)». Следует учитывать, что клинические проявления сосудистой патологии при синдроме Альпорта, развивающейся в результате генетически детерминированных изменений структуры экстрацеллюлярного матрикса, вызванных нарушением синтеза коллагена IV, сходны с таковыми при синдроме Марфана [28, 29]. Кроме того, в нашем случае при электронной микроскопии почечного биоптата не обнаружено равномерного истончения базальной мембраны клубочковых капилляров, характерного для болезни тонких базальных мембран, а также признаков структурного дизэмбриогенеза (гипопластическая дисплазия почек) и дисметаболической нефропатии на стадии выраженного интерстициального нефрита (типичные признаки синдрома Альпорта) [22].

Таким образом, можно констатировать, что синдром Альпорта у описываемого нами ребенка можно было диагностировать еще в раннем возрасте (1,5–2 года) при выполнении генетического исследования и/или биопсии почек, показанной при гематурии длительностью более года, сочетавшейся с протеинурией. Однако биопсия почек в связи с подозрением на наследственный нефрит рекомендована только в 6-летнем возрасте, а проведена в возрасте 8,5 лет. Как следствие, нефропротективная терапия была начата со значительной задержкой.

Эффективность терапии при поздней диагностике синдрома Альпорта

В связи с подозрением на наличие наследственного нефрита в возрасте 6 лет ребенку был назначен иАПФ [30]. Такое начало терапии пациентов с синдромом Альпорта

обусловлено необходимостью замедления прогрессирования заболевания, и в частности развития терминальной стадии поражения почек, путем использования нефропротективных препаратов. А. Mastrangelo и соавт. (2021) в ретроспективном когортном исследовании показали эффективность (уменьшение протеинурии и изменение функции клубочков) и безопасность у детей с синдромом Альпорта последовательного введения блокаторов ренин-ангиотензин-альдостероновой системы (РААС) вплоть до ее тройной блокады (иАПФ, блокатор рецепторов ангиотензина и антагонист рецептора альдостерона спиронолактон) [15]. Считается, что блокада РААС способна снизить высокое внутривенное артериальное давление и, как следствие, риск разрыва базальной мембраны и прогрессирования связанных с этим протеинурии и гломерулярного склероза [31]. Кроме того, блокируя действие альдостерона, можно воспрепятствовать увеличению продукции фибронектина и трансформирующего фактора роста бета, ассоциированных с развитием гломерулосклероза и тубулоинтерстициального фиброза [32]. Однако назначение блокаторов РААС детям с синдромом Альпорта допустимо в возрасте старше 12–24 мес в соответствии с типом наследования и клиническими проявлениями [14, 33]. В частности, пациентам мужского пола с X-сцепленным и аутосомно-рецессивным синдромом Альпорта лечение рекомендуется начать сразу после постановки диагноза, при аутосомно-доминантном типе — на стадии микрогематурии и/или микроальбуминурии [14, 30]. Раннее начало терапии иАПФ ассоциировано с более поздним наступлением терминальной стадии синдрома Альпорта [12].

В описанном нами случае на фоне позднего начала терапии иАПФ (эналаприл) протеинурия продолжала нарастать (до 3 г/л) вместе с развитием стабильной артериальной гипертензии. Позднее ошибочно был назначен другой иАПФ (каптоприл), что не изменило течения болезни. Только в возрасте 10 лет к терапии добавлен блокатор рецепторов ангиотензина. Замедление прогрессирования протеинурии было достигнуто через 6 мес двойной блокады РААС, но в последующем (через 4 мес, в возрасте 11 лет 2 мес) протеинурия вновь увеличилась. Последнее, возможно, связано с увеличением концентрации альдостерона из-за повышения в крови активности химаза, что позволяет «обойти» блокаду РААС (феномен «ускользания альдостерона») [34, 35]. В такой ситуации показано добавление к терапии детей с синдромом Альпорта спиронолактона с целью более эффективной (тройной) блокады РААС [15, 30].

Результаты нефробиопсии, полученные в возрасте 8,5 лет, подтвердили диагноз и выявили признаки вторичного нефротического синдрома, что было расценено врачами как основание для назначения циклоsporина А (125 мг) (по нашему мнению, предположительно, в соответствии с рекомендациями [36]). Иммуносупрессивная терапия снизила суточную потерю белка в течение 1 года. Вместе с тем при контроле безопасности циклоsporина А обнаружено повышение концентрации в крови мочевины, цистатина С, холестерина, калия и мочевой кислоты, а также снижение концентрационной функции почек (см. таблицу). Эти побочные эффекты вынудили уменьшить дозу циклоsporина А и добавить к терапии блокатор рецепторов ангиотензина II. Увеличение дозы циклоsporина А на 50% снизило протеинурию, но привело к усилению его побочных эффектов (повторное снижение концентрационной

функции почек и повышение концентрации маркеров их повреждения). На фоне повторного уменьшения дозы циклоsporина А до 125–100 мг/сут в последующие 5 лет наблюдали варьирование значений протеинурии в широком диапазоне (от 1,75 до 3,69 г/сут) и снижение рСКФ до уровня, соответствующего хронической болезни почек стадии II. Таким образом, мониторинг безопасности циклоsporина А свидетельствовал о развитии у пациента циклоsporинозависимости и нефротоксичности. Риск развития нефротоксичности при применении циклоsporина А достаточно давно [37]. Этот эффект обусловлен токсическим действием лекарственного средства на эпителий проксимальных и дистальных канальцев (угнетение транспортных систем), что проявляется гиперурикемией, гиперкалиемией и гипомagneмией [36]. Более того, известно, что циклоспорин А часто неэффективен у пациентов с признаками нефросклероза [14], а у части детей с нефротическим синдромом развивается циклоспоринозависимость [36]. При наличии нефротического синдрома с ФГС длительное назначение иммуносупрессивной терапии не рекомендуется [36], в связи с чем назначение циклоsporина А в описанном нами случае следует признать ошибкой. Кроме того, учитывая длительное непрерывное применение циклоsporина А (с 8,5 до 15,5 лет) и снижение функции почек на фоне этой терапии, для оценки степени прогрессирования заболевания, эффективности лечения и исключения хронической циклоспориновой нефротоксичности следовало провести контрольную нефробиопсию. Повторная биопсия почек рекомендуется при длительности терапии более 2,5–3 лет для выявления возможных морфологических признаков циклоспориновой токсичности (повреждение эпителия канальцев, склероз интерстиция и стенок артериол) [36]. Кроме того, при циклоспориновой зависимости и циклоспориновой токсичности рекомендовано назначение микофенолата мофетила и левамизола [36].

Таким образом, анализ сроков начала и результатов терапии показал, что ни монотерапия иАПФ, ни комбинированная терапия, включавшая блокатор рецептора ангиотензина и циклоспорин А, не замедлили прогрессирования болезни, отчасти в связи с поздним началом терапии, отчасти по причине развития нефротоксических эффектов, связанных с назначением циклоsporина А в высокой дозе.

Дальнейшая тактика лечения

Для решения вопроса о дальнейшей тактике ведения пациента необходимо провести генетическое исследование методом секвенирования нового поколения, включая таргетное секвенирование и, при необходимости, полноэкзомное секвенирование. Для обнаружения вариаций числа копий гена коллагена и делеции фрагментов рекомендуется использовать технологию мультиплексной лигирующей амплификации зондов [30]. Необходимость этого исследования продиктована тем, что у мужчин с X-сцепленным и аутосомно-рецессивным синдромом Альпорта риск прогрессирования до терминальной стадии заболевания почек может достигать 100%, для аутосомно-доминантного типа характерно позднее начало заболевания и медленное прогрессирование клинических симптомов, при дигенном варианте с гетерозиготными патогенными вариантами генов *COL4A3* и *COL4A4* прогрессирование болезни происходит у всех больных, при расположении патогенных вариантов указанных генов на одной хромосоме —

в 20% случаев [33]. Генетическое консультирование членов семьи позволяет решить вопрос о возможности донорства почек, планировании беременности и проведении пренатальной диагностики. Рекомендуется повторная биопсия почек, результаты которой, как ожидается, помогут в принятии решения по выбору дальнейшей тактики лечения больного.

Тройная блокада РААС на сегодняшний день является методом выбора для снижения протеинурии и замедления прогрессирования поражения почек в ожидании результатов последних исследований в области терапии синдрома Альпорта.

ЗАКЛЮЧЕНИЕ

Поздняя диагностика синдрома Альпорта является причиной низкой эффективности нефропротективной терапии с применением иАПФ, начатой на стадии протеинурии и макрогематурии. Несвоевременное назначение блокатора рецепторов ангиотензина дало кратковременный эффект. Прогрессирование заболевания и развитие вторичного нефротического синдрома вынудили назначить циклоспорин А. Препарат снизил выраженность протеинурии, однако его применение усилило нарушение функции почек, обусловленное прогрессированием основного заболевания, на фоне побочного эффекта (нефротоксичности). Кроме того, отмечено развитие циклоспоринозависимости. Для решения вопроса о дальнейшей тактике ведения пациента важно провести контрольную нефробиопсию, которая позволит оценить степень прогрессирования заболевания, и исключить хроническую циклоспориновую нефротоксичность. Генетическое обследование ребенка необходимо для прогнозирования исхода болезни, в том числе сроков развития почечной недостаточности.

ИНФОРМИРОВАННОЕ СОГЛАСИЕ

Законным представителем пациента дано подписанное информированное добровольное согласие на публикацию описания клинического случая и использование

медицинских данных пациента (результатов обследования, лечения и наблюдения) в научных целях (дата подписания 04.06.2023).

INFORMED CONSENT

The patient's legal representative signed informed voluntary consent on the publication of clinical case description and use of the patient's medical data (examination, treatment and observation results) for scientific purposes (signed on 04.06.2023).

ИСТОЧНИК ФИНАНСИРОВАНИЯ

Отсутствует

FINANCING SOURCE

Not specified.

РАСКРЫТИЕ ИНТЕРЕСОВ

Авторы статьи подтвердили отсутствие конфликта интересов, о котором необходимо сообщить.

DISCLOSURE OF INTERESTS

Not declared.

ORCID

С.Я. Волгина

<https://orcid.org/0000-0002-4147-2309>

Н.А. Соловьева

<https://orcid.org/0000-0002-9687-4583>

Г.А. Кулакова

<https://orcid.org/0000-0003-1741-2629>

Е.А. Курмаева

<https://orcid.org/0000-0003-0873-8037>

Л.И. Мухаметдинова

<https://orcid.org/0009-0002-4774-9468>

Э.Л. Рашитова

<https://orcid.org/0000-0003-1450-8254>

СПИСОК ЛИТЕРАТУРЫ / REFERENCES

- Игнатова М.С., Длин В.В. Наследственные заболевания почек, протекающие с гематурией // *Российский вестник перинатологии и педиатрии*. — 2014. — Т. 59. — № 3. — С. 82–90. [Ignatova MS, Dlin VV. Hereditary kidney diseases running with hematuria. *Rossiyskiy Vestnik Perinatologii i Pediatrii = Russian Bulletin of Perinatology and Pediatrics*. 2014;59(3):82–90. (In Russ).]
- Levy M, Feingold J. Estimating prevalence in single-gene kidney diseases progressing to renal failure. *Kidney Int*. 2000;58(3):925–943. doi: <https://doi.org/10.1046/j.1523-1755.2000.00250.x>
- Pajari H, Kääriäinen H, Muhonen T, Koskimies O. Alport's syndrome in 78 patients: epidemiological and clinical study. *Acta Paediatr*. 1996;85(11):1300–1306. doi: <https://doi.org/10.1111/j.1651-2227.1996.tb13915.x>
- Игнатова М.С., Лебеденкова М.В., Длин В.В. и др. Хронические болезни почек: точка зрения педиатра // *Российский вестник перинатологии и педиатрии*. — 2008. — Т. 53. — № 6. — С. 4–10. [Ignatova MS, Lebedenkova MV, Dlin VV, et al. Chronic kidney diseases: pediatric point of view. *Rossiyskiy Vestnik Perinatologii i Pediatrii = Russian Bulletin of Perinatology and Pediatrics*. 2008;53(6):4–10. (In Russ).]
- Heidet L, Arrondel C, Forestier L, et al. Structure of the human type IV collagen gene COL4A3 and mutations in autosomal Alport syndrome. *J Am Soc Nephrol*. 2001;12(1):97–106. doi: <https://doi.org/10.1681/ASN.V12197>
- Boye E, Mollet G, Forestier L, et al. Determination of the genomic structure of the COL4A4 gene and of novel mutations causing autosomal recessive Alport syndrome. *Am J Hum Genet*. 1998;63(5):1329–1340. doi: <https://doi.org/10.1086/302106>
- Knebelmann B, Breillat C, Forestier L, et al. Spectrum of mutations in the COL4A5 collagen gene in X-linked Alport syndrome. *Am J Hum Genet*. 1996;59(6):1221–1232.
- Savige J, Sheth S, Leys A, et al. Ocular features in Alport syndrome: pathogenesis and clinical significance. *Clin J Am Soc Nephrol*. 2015;10(4):703–709. doi: <https://doi.org/10.2215/CJN.10581014>
- Kashtan CE. Alport Syndrome: Achieving Early Diagnosis and Treatment. *Am J Kidney Dis*. 2021;77(2):272–279. doi: <https://doi.org/10.1053/j.ajkd.2020.03.026>
- Gregorio V, Caparali EB, Shojaei F, et al. Alport Syndrome: Clinical Spectrum and Therapeutic Advances. Review. *Kidney Med*. 2023;5(5):100631. doi: <https://doi.org/10.1016/j.xkme.2023.100631>
- Аксенова М.Е., Конькова Н.Е., Тутельман К.М. Уровень артериального давления и прогрессирование патологии почек у детей с X-сцепленным синдромом Альпорта // *Нефрология*. — 2020. — Т. 24. — № 6. — С. 78–84. — doi: <https://doi.org/10.36485/1561-6274-2020-24-6-78-84> [Aksenova ME, Konkova NE, Tutelman KM. Blood pressure level and progression of renal disease in children with X-linked Alport syndrome. *Nephrology (Saint-Petersburg)*. 2020;24(6):78–84. (In Russ). doi: <https://doi.org/10.36485/1561-6274-2020-24-6-78-84>]

12. Gross O, Licht C, Anders HJ, et al. Early angiotensin-converting enzyme inhibition in Alport syndrome delays renal failure and improves life expectancy. *Kidney Int.* 2012;81(5):494–501. doi: <https://doi.org/10.1038/ki.2011.407>
13. Gross O, Tönshoff B, Weber LT, et al. A multicenter, randomized, placebo-controlled, double-blind phase 3 trial with open-arm comparison indicates safety and efficacy of nephroprotective therapy with ramipril in children with Alport's syndrome. *Kidney Int.* 2020;97(6):1275–1286. doi: <https://doi.org/10.1016/j.kint.2019.12.015>
14. Kashtan CE, Gross O. Clinical practice recommendations for the diagnosis and management of Alport syndrome in children, adolescents, and young adults — an update for 2020. *Pediatr Nephrol.* 2021;36(3):711–719. doi: <https://doi.org/10.1007/s00467-020-04819-6>
15. Mastrangelo A, Brambilla M, Romano G, et al. Single, Double and Triple Blockade of RAAS in Alport Syndrome: Different Tools to Freeze the Evolution of the Disease. *J Clin Med.* 2021;10(21):4946. doi: <https://doi.org/10.3390/jcm10214946>
16. Callis L, Vila A, Carrera M, Nieto J. Long-term effects of cyclosporine A in Alport's syndrome. *Kidney Int.* 1999;55(3):1051–1056. doi: <https://doi.org/10.1046/j.1523-1755.1999.0550031051.x>
17. Massella L, Muda AO, Legato A, et al. Cyclosporine A treatment in patients with Alport syndrome: a single-center experience. *Pediatr Nephrol.* 2010;25(7):1269–1275. doi: <https://doi.org/10.1007/s00467-010-1484-3>
18. Sugimoto K, Fujita S, Miyazawa T, et al. Cyclosporin A may cause injury to undifferentiated glomeruli persisting in patients with Alport syndrome. *Clin Exp Nephrol.* 2014;18(3):492–498. doi: <https://doi.org/10.1007/s10157-013-0836-2>
19. Charbit M, Gubler MC, Dechaux M, et al. Cyclosporin therapy in patients with Alport syndrome. *Pediatr Nephrol.* 2007;22(1):57–63. doi: <https://doi.org/10.1007/s00467-006-0227-y>
20. Хроническая болезнь почек (у детей): клинические рекомендации. — М.; 2022. — 129 с. [*Khronicheskaya bolezni' pochek (u detei)*: Clinical guidelines. Moscow; 2022. 129 p. (In Russ).]
21. Гематурия у детей: клинические рекомендации. — М.; 2016. — 30 с. [*Gematuriya u detei*: Clinical guidelines. Moscow; 2016. 30 p. (In Russ).]
22. Savige J, Gregory M, Gross O, et al. Expert guidelines for the management of Alport syndrome and thin basement membrane nephropathy. *J Am Soc Nephrol.* 2013;24(3):364–375. doi: <https://doi.org/10.1681/ASN.2012020148J>
23. Warady BA, Agarwal R, Bangalore S, et al. Alport Syndrome Classification and Management. *Kidney Med.* 2020;2(5):639–649. doi: <https://doi.org/10.1016/j.xkme.2020.05.014>
24. Грознова О.С., Длин В.В., Шагам Л.И. и др. Гендерные особенности клинических проявлений и поражения сердечно-сосудистой системы при X-сцепленном варианте синдрома Альпорта // *Российский вестник перинатологии и педиатрии.* — 2016. — Т. 61. — № 3. — С. 76–80. — doi: <https://doi.org/10.21508/1027-4065-2016-61-3-76-80> [Groznova OS, Dlin VV, Shagam LI, et al. Gender characteristics of the clinical manifestations of cardiovascular system involvement in X-linked Alport syndrome. *Rossiyskiy Vestnik Perinatologii i Pediatrii = Russian Bulletin of Perinatology and Pediatrics.* 2016;61(3):76–80. (In Russ). doi: <https://doi.org/10.21508/1027-4065-2016-61-3-76-80>]
25. Клинические рекомендации Российского научного медицинского общества терапевтов по диагностике, лечению и реабилитации пациентов с дисплазиями соединительной ткани (первый пересмотр) // *Медицинский вестник Северного Кавказа.* — 2018. — Т. 13. — № 1.2. — С. 137–209. — doi: <https://doi.org/10.14300/mnnc.2018.13037> [Guidelines of the Russian Scientific Medical Society of Internal Medicine on the diagnosis, treatment and rehabilitation of patients with the connective tissue dysplasia (first edition). *Medical News of North Caucasus.* 2018;13(1.2):137–209. (In Russ). doi: <https://doi.org/10.14300/mnnc.2018.13037>]
26. Аксенова М.Е. Синдром Альпорта: современные представления // *Нефрология.* — 2021. — Т. 25. — № 3. — С. 75–83. — doi: <https://doi.org/10.36485/1561-6274-2021-25-3-75-83> [Aksenova ME. Alport syndrome: our knowledge update. *Nephrology (Saint-Petersburg).* 2021;25(3):75–83. (In Russ). doi: <https://doi.org/10.36485/1561-6274-2021-25-3-75-83>]
27. Boeckhaus J, Strenke N, Storz C, et al. Characterization of Sensorineural Hearing Loss in Children with Alport Syndrome. *Life (Basel).* 2020;10(12):360. doi: <https://doi.org/10.3390/life10120360>
28. Nishiori H, Sakata T, Makino SI, et al. Alport syndrome: A case study of chronic type A aortic dissection. *J Card Surg.* 2022;37(7):2134–2137. doi: <https://doi.org/10.1111/jocs.16496>
29. Kamiar A, Alitter Q, Capcha JMC, et al. Ascending aortic aneurysm and histopathology in Alport syndrome: a case report. *BMC Nephrol.* 2023;24(1):300. doi: <https://doi.org/10.1186/s12882-023-03345-5>
30. Alport Syndrome Collaborative Group; National Clinical Research Center of Kidney Diseases; Rare Diseases Branch of Beijing Medical Association. Expert consensus on the diagnosis and treatment of Alport syndrome (version 2023). *Zhonghua Yi Xue Za Zhi.* 2023;103(20):1507–1525. doi: <https://doi.org/10.3760/cma.j.cn112137-20230203-00161>
31. Gross O, Perin L, Deltas C. Alport syndrome from bench to bedside: the potential of current treatment beyond RAAS blockade and the horizon of future therapies. *Nephrol Dial Transplant.* 2014;29 (Suppl 4):iv124–iv130. doi: <https://doi.org/10.1093/ndt/gfu028>
32. Guney I, Selcuk NY, Altintepe L, et al. Antifibrotic effects of aldosterone receptor blocker (spironolactone) in patients with chronic kidney disease. *Ren Fail.* 2009;31(9):779–784. doi: <https://doi.org/10.3109/08860220903150312>
33. Kashtan CE, Ding J, Garosi G, et al. Alport syndrome: a unified classification of genetic disorders of collagen IV $\alpha 345$: a position paper of the Alport Syndrome Classification Working Group. *Kidney Int.* 2018;93(5):1045–1051. doi: <https://doi.org/10.1016/j.kint.2017.12.018>
34. Bomback AS, Klemmer PJ. The incidence and implications of aldosterone breakthrough. *Nat Clin Pract Nephrol.* 2007;3(9):486–492. doi: <https://doi.org/10.1038/ncpneph0575>
35. Sato A, Saruta T. Aldosterone breakthrough during angiotensin-converting enzyme inhibitor therapy. *Am J Hypertens.* 2003;16(9 Pt 1):781–788. doi: [https://doi.org/10.1016/s0895-7061\(03\)00913-0](https://doi.org/10.1016/s0895-7061(03)00913-0)
36. *Нефротический синдром у детей: клинические рекомендации.* — М.; 2016. — 31 с. [*Nefroticheskii sindrom u detei*: Clinical guidelines. Moscow; 2016. 31 p. (In Russ).]
37. Никитин А.В. Механизмы нефротоксического действия иммунодепрессантов — ингибиторов калицинейрина // *Антибиотики и химиотерапия.* — 2014. — Т. 59. — № 1-2. — С. 44–47. [Nikitin AV. Mechanisms of Nephrotoxic Action of Immunodepressants, Calcineurine Inhibitors. *Antibiotics and Chemotherapy.* 2014; 59(1-2):44–47. (In Russ).]