

Пищеварительная система

I. Развитие пищеварительной системы

1. Глоточный аппарат и его производные
2. Органы полости рта

II. Пищеварительный тракт (трубка)

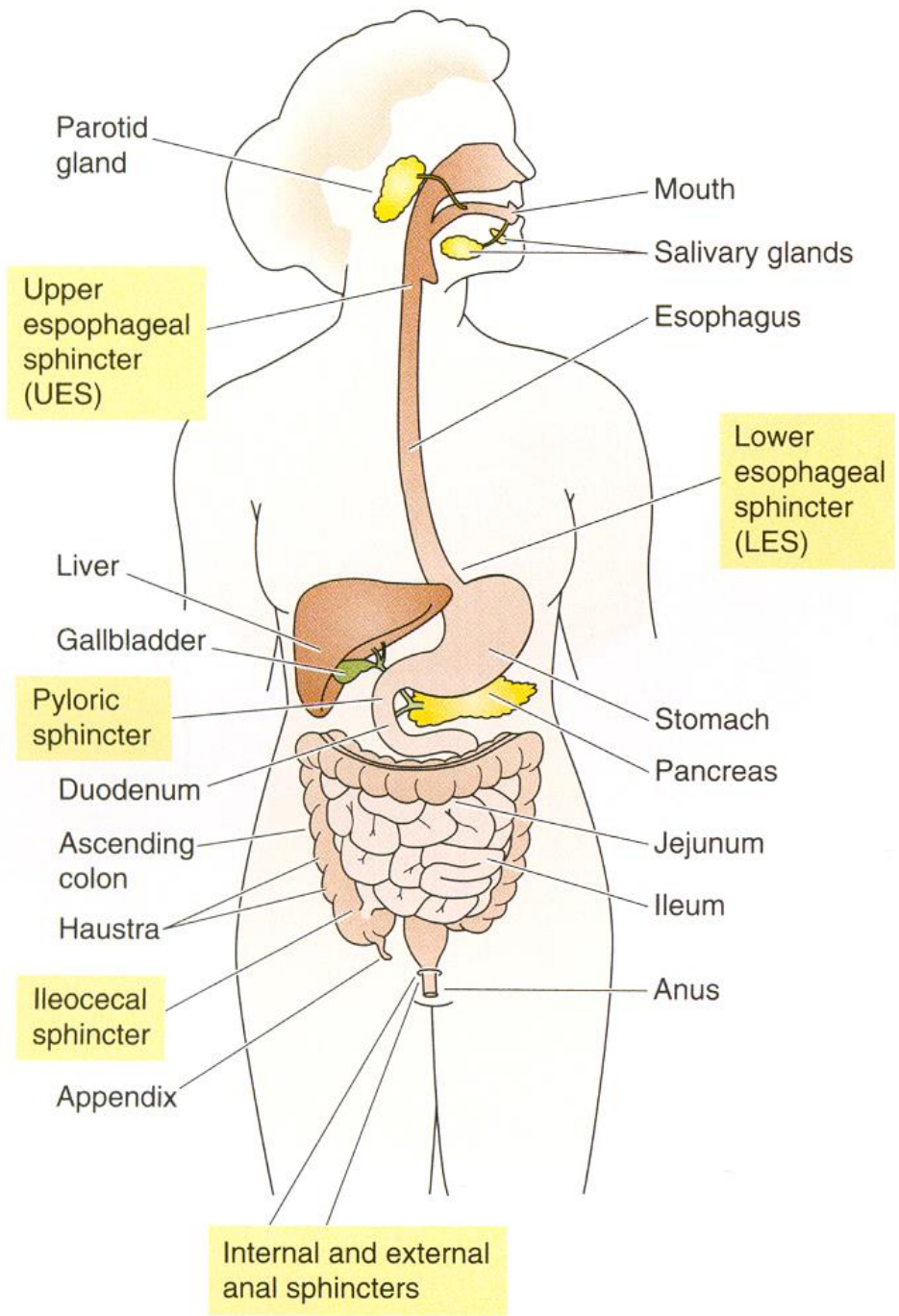
1. Пищевод и желудок
2. Тонкая и толстая кишка

III. Системы регуляции функционирования пищеварительной системы

1. Энтеральная нервная система
2. Энтероэндокринная система
3. Иммунная система пищеварительного тракта

IV. Железы пищеварительного тракта

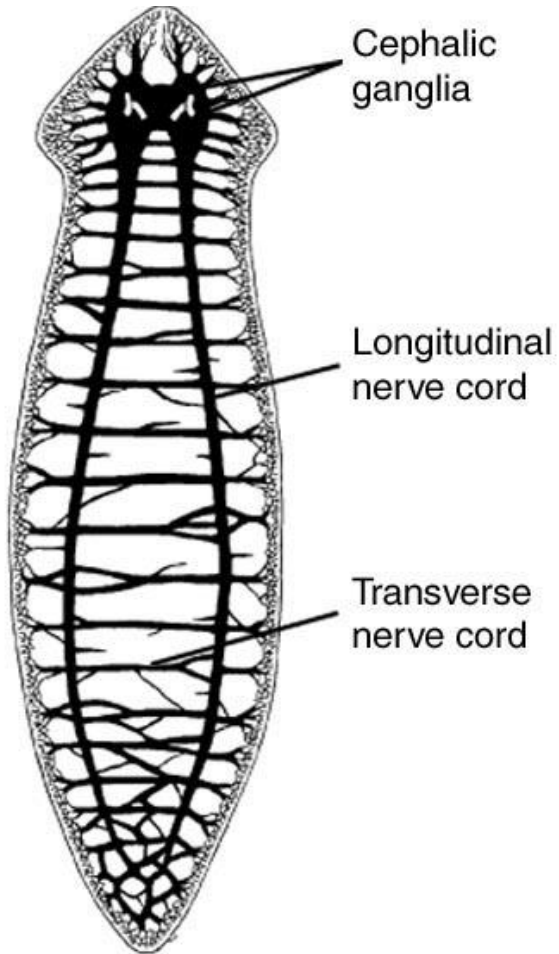
1. Большие слюнные железы
2. Поджелудочная железа (экзокринный компонент)
3. Печень



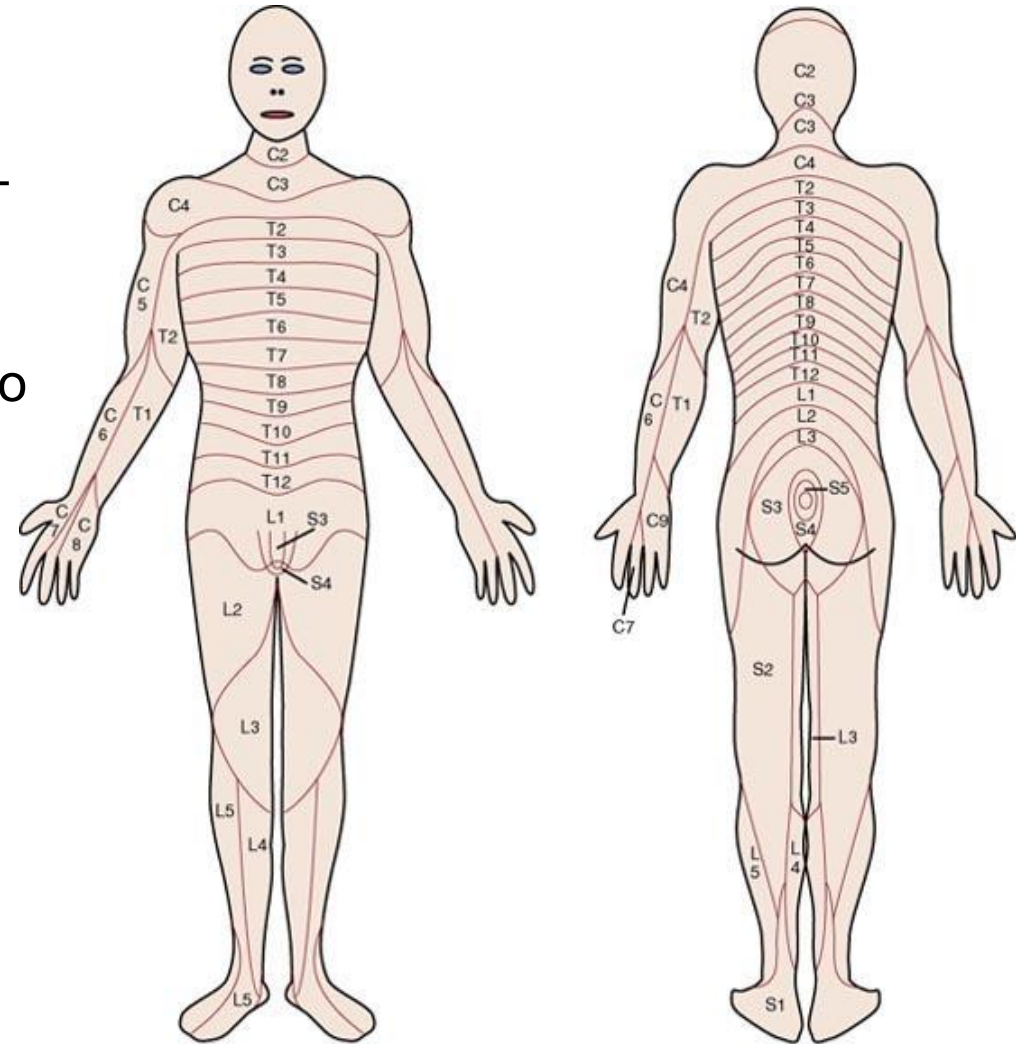
- Полость рта (язык, зубы, слюнные железы, миндалины).
- Желудочно-кишечный (пищеварительный) тракт (ЖКТ) — мышечная трубка, выстланная слизистой оболочкой.
- Железы: поджелудочная, печень, выводные протоки которых открываются в просвет ЖКТ. Железы в составе слизистой оболочки ЖКТ — железы желудка, тонкой и толстой кишки.
- Собственный нервный аппарат (энтеральная нервная система).
- Собственная эндокринная система — островки Лангерганса поджелудочной железы, энтероэндокринные клетки слизистой ЖКТ.
- Собственная иммунная система (глоточное лимфоидное кольцо, агрегаты лимфатических фолликулов в подвздошной кишке и в червеобразном отростке).
- Просвет ЖКТ — внешняя среда, где происходит: (1) переваривание пищи (пищеварение) путём её механической и химической обработки с последующим всасыванием продуктов расщепления белков, жиров и углеводов через слизистую оболочку в кровь и лимфу; (2) выведение непереваренных остатков; (3) жизнедеятельность микрофлоры (микробиом).

I. Развитие пищеварительной системы

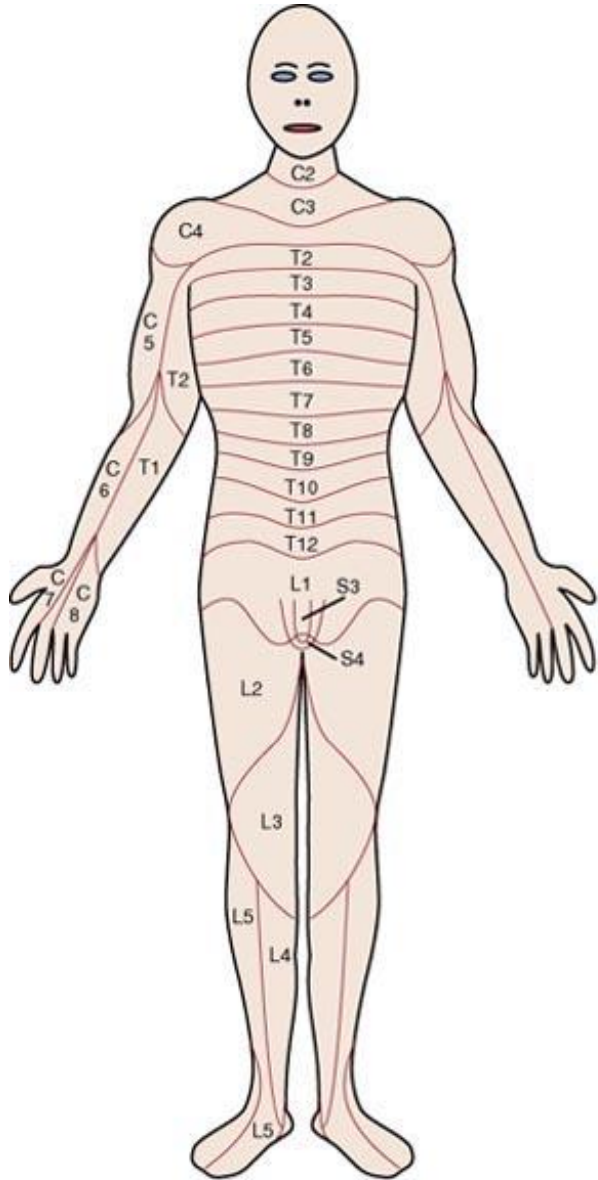
1. Глоточный аппарат и его производные



Сегментация является универсальным механизмом в эмбриогенезе животных (от червя до человека) и характеризуется образованием определённого количества сегментов с заданными качествами.



За процесс сегментации отвечают сегрегационные гены, а за качество сегментов, то есть способность давать начало определённым структурам, — гомеозисные гены.



Сегрегационные гены

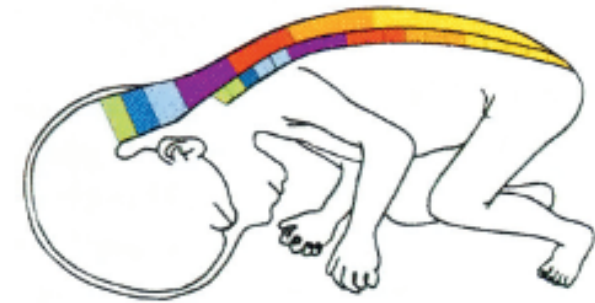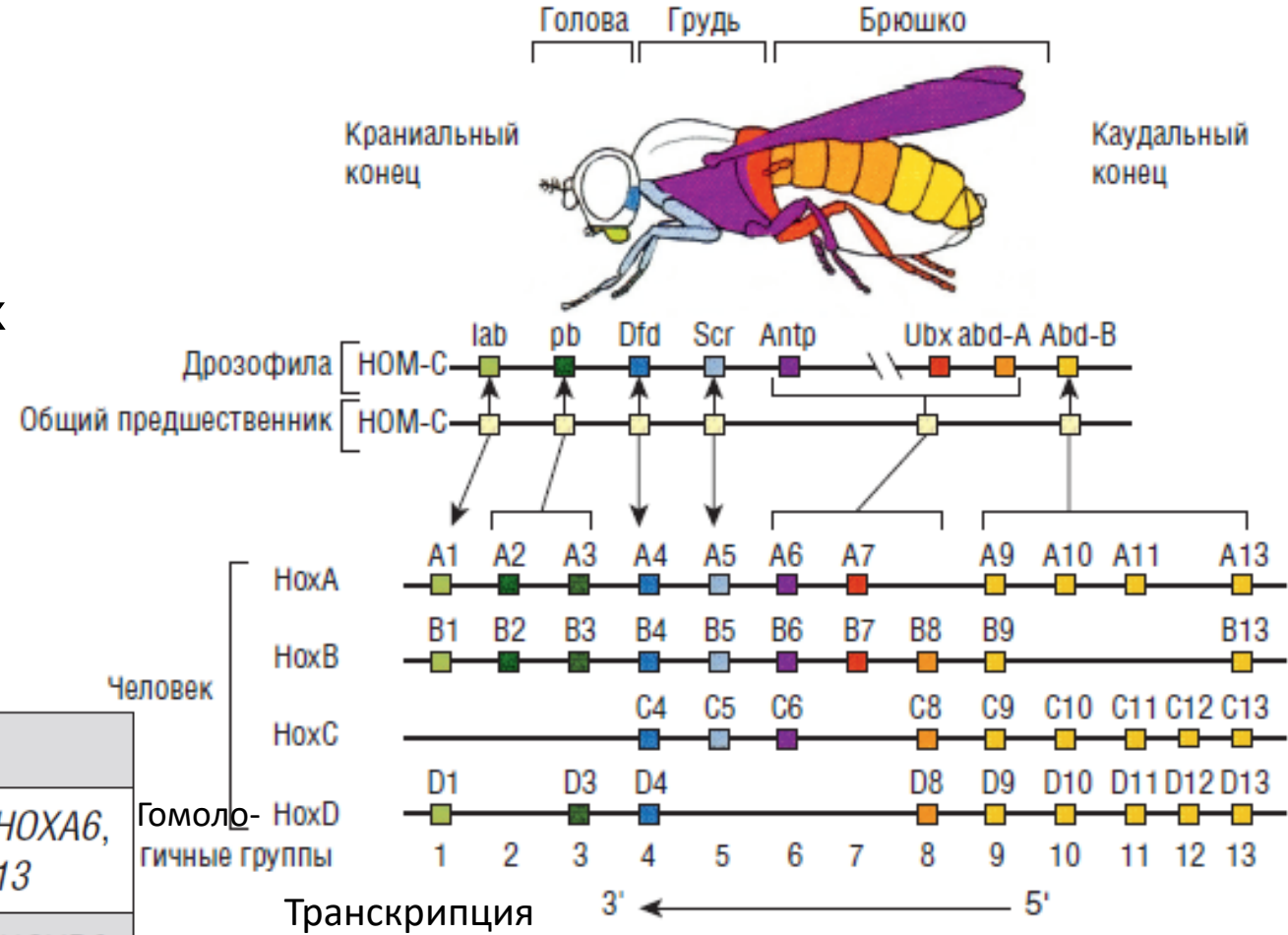
- Гены материнского эффекта. В результате активности этих генов в цитоплазме яйцеклетки накапливаются самые разнообразные мРНК и возникает полярный градиент распределения биологически активных молекул, контролирующей развитие зиготы.
- Gap-гены — гены сегментации, подготавливают ответственные перед ними зоны для последующей активации генов парного правила.
- Гены парного правила определяют разделение эмбриона на сегменты.
- Гены сегментарной полярности определяют границы конкретных сегментов.

Гомеозисные гены (*Нох*)

- 39 генов сгруппировано в 4 кластера (НОХА, НОХВ, НОХС и НОХД).
- Обеспечивают качественную спецификацию сомитов.
- Транскрипты гомеозисных генов, например, участвуют в развитии головного и спинного мозга, осевого скелета, пищеварительного и мочеполового трактов, конечностей.

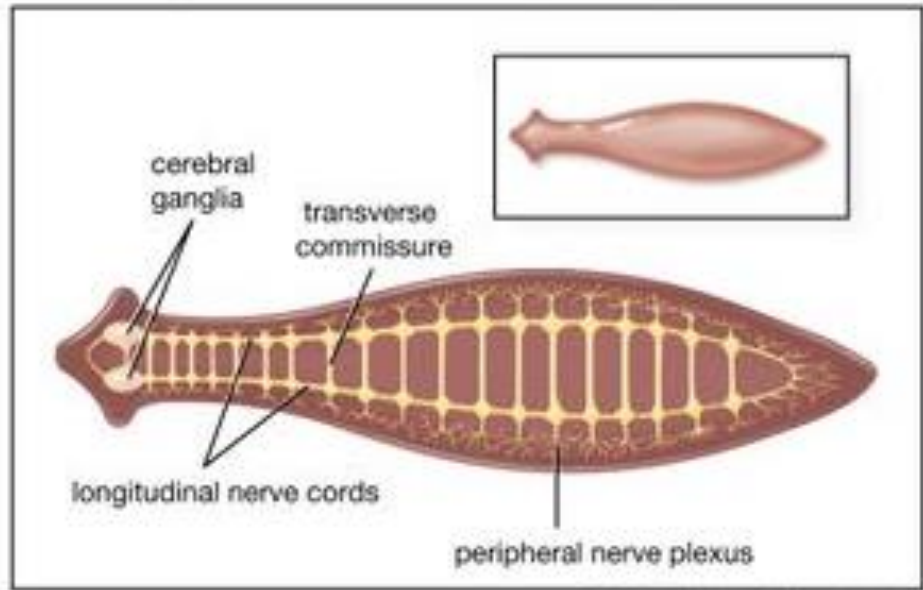
Принцип коллинеарности (линейное расположение гомеозисных генов на хромосоме) выражается в строго очередном проявлении детерминированных ими признаков. Образно говоря, порядок возникновения новых структур в теле развивающегося эмбриона записан в той же последовательности на хромосоме. Гены, локализуемые на левой стороне, контролируют развитие роstralно конца, а на правой стороне — каудального.

Группа генов	Локализация	Названия генов
НОХА	Хромосома 7	<i>НОХА1, НОХА2, НОХА3, НОХА4, НОХА5, НОХА6, НОХА7, НОХА9, НОХА10, НОХА11, НОХА13</i>
НОХВ	Хромосома 17	<i>НОХВ1, НОХВ2, НОХВ3, НОХВ4, НОХВ5, НОХВ6, НОХВ7, НОХВ8, НОХВ9, НОХВ13</i>
НОХС	Хромосома 12	<i>НОХС4, НОХС5, НОХС6, НОХС8, НОХС9, НОХС10, НОХС11, НОХС12, НОХС13</i>
НОХД	Хромосома 2	<i>НОХД1, НОХД3, НОХД4, НОХД8, НОХД9, НОХД10, НОХД11, НОХД12, НОХД13</i>



Централизация или цефализация (концентрация в роstralном отделе низших беспозвоночных чувствительных рецепторов рядом с церебральным ганглием) – фундаментальный скачок в эволюции нервной системы.

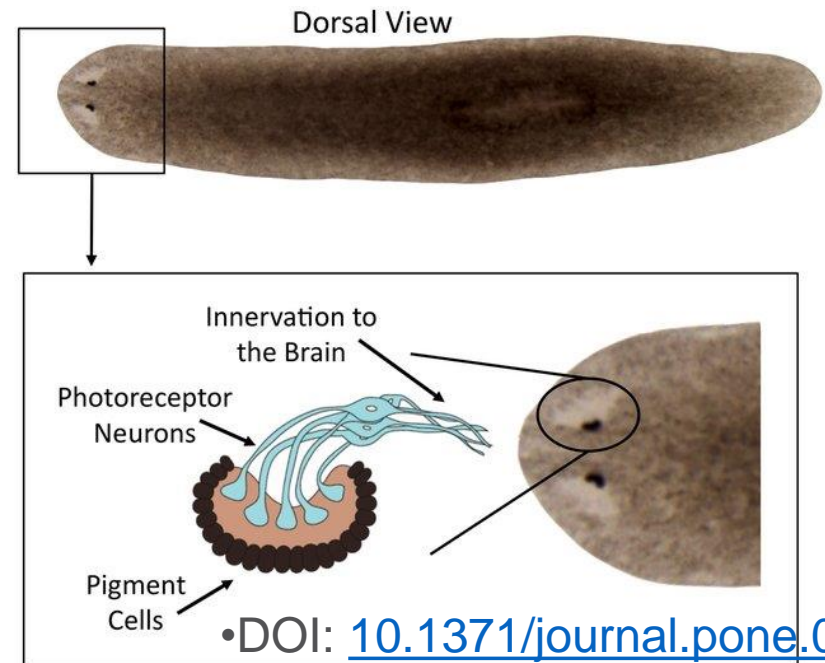
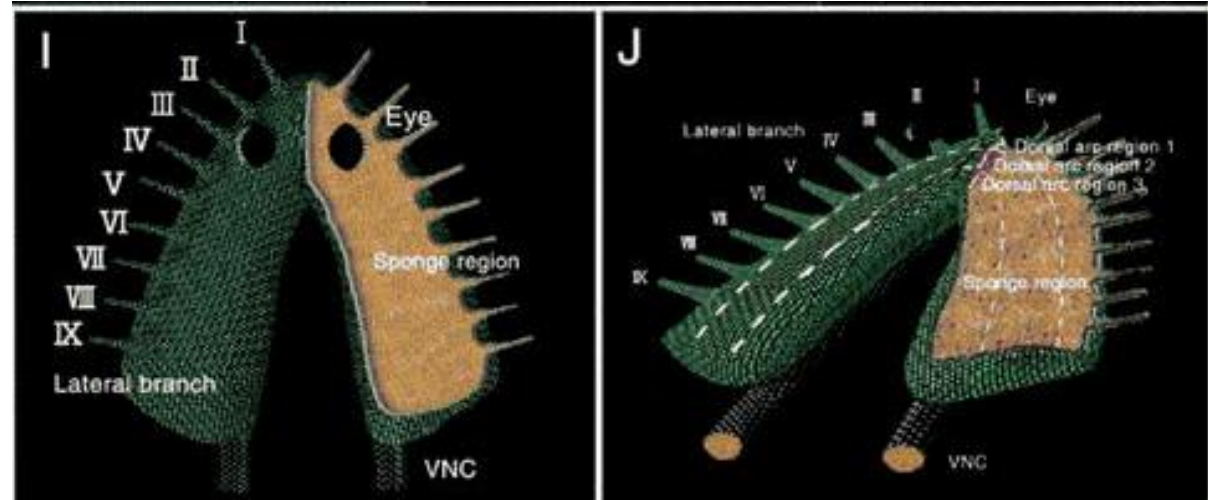
<https://doi.org/10.2108/zsj.22.535>



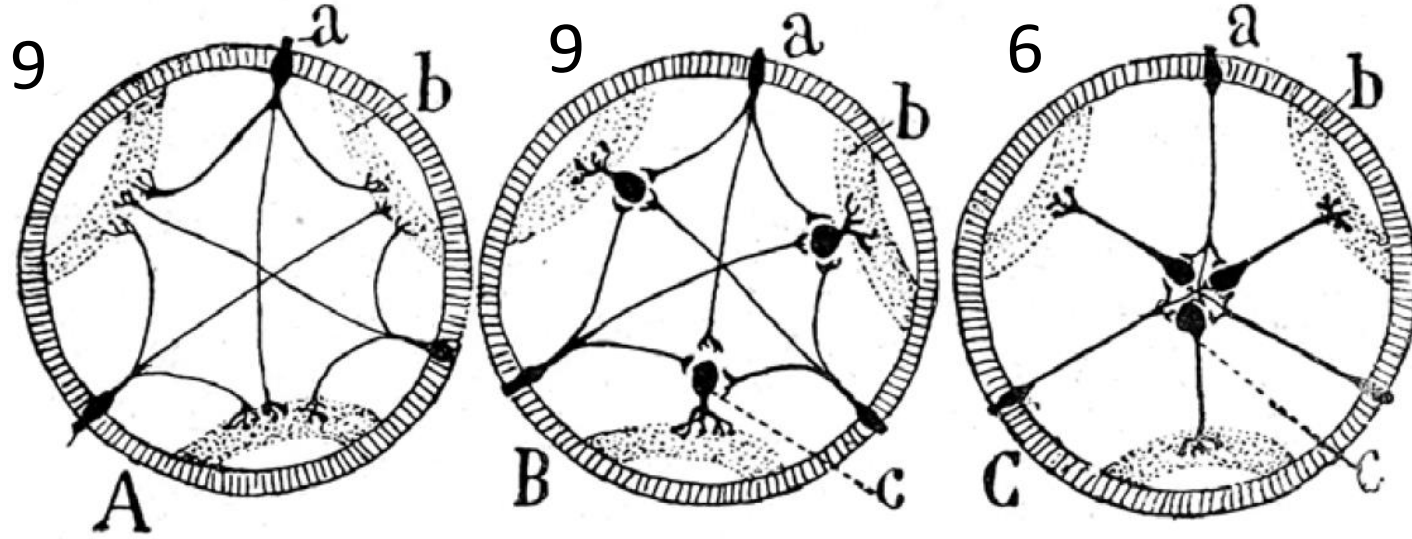
© Encyclopædia Britannica, Inc.

В передней части тела планарии локализуются два слившихся нервных (церебральных) ганглия, с отходящими от них нервными стволами, соединёнными друг с другом кольцевыми перемычками (нервными комиссурами).

На переднем расширенном конце присутствуют пара инвертированных глаз, а по бокам — латеральные ветви, содержащие хемосенсорные нейроны.



Экономия пространства (материи) и времени является причиной концентрации и унификации нервной системы



Схемы, показывающие полезность мультипликации нейронов и их группировки в центральные ганглии:

A — беспозвоночное, у которого предполагается существование только кожных, или чувствительных, нейронов **a**;

B — беспозвоночное, возможно, актиния, у которой уже имеются два вида нейронов: моторных **c** и чувствительных **a**, но еще не централизованных в ганглии;

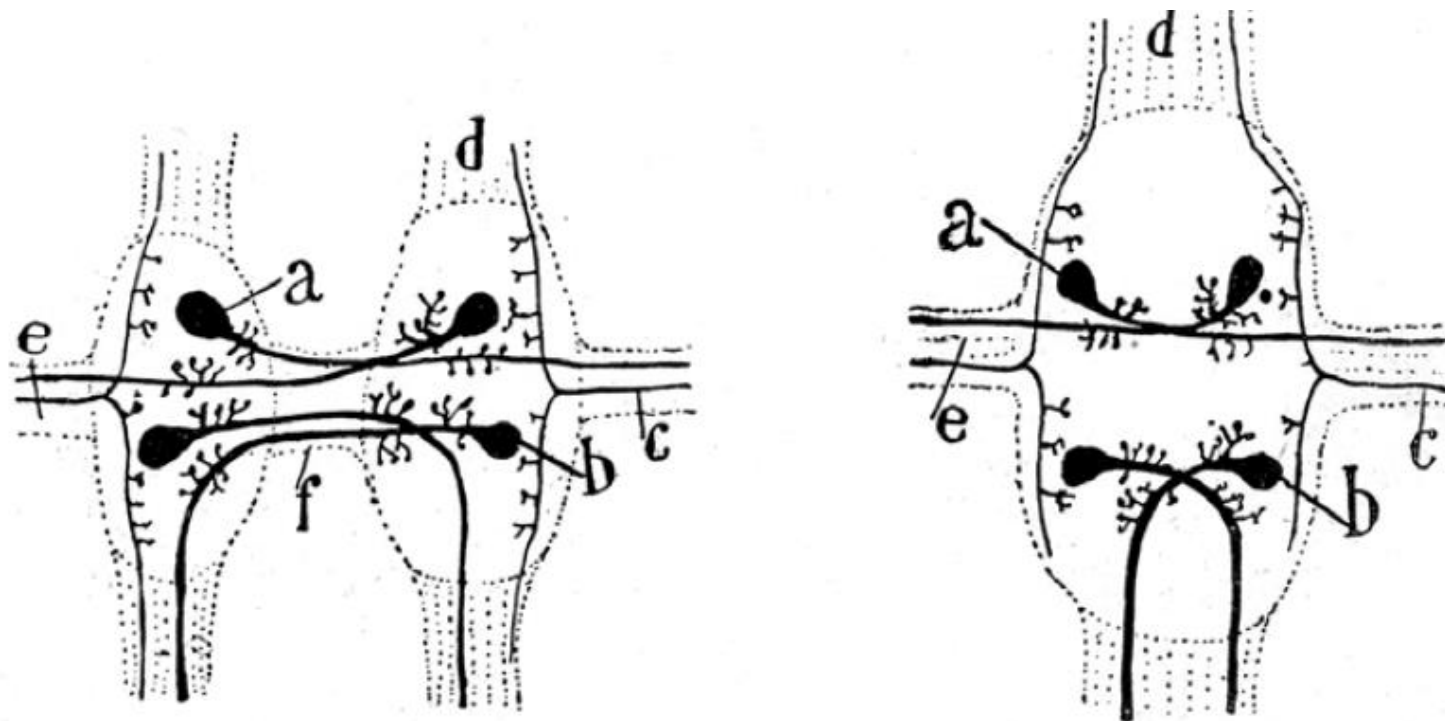
C — беспозвоночное, у которого моторные нейроны концентрируются в ганглии; **a** — чувствительный, или кожный, нейрон; **b** — мышца; **c** — моторный нейрон

Схема **C** все упростила; ранее периферические мотонейроны, отделенные друг от друга, здесь слились в единый центральный очаг. Не нужно долгих вычислений, чтобы увидеть, что длинных ветвей для передачи токов всего шесть — досточных для сокращения, как и прежде, всех мышечных волокон этого метамера. Но с какой экономией нервного вещества, с каким удобством и с какой быстротой для рефлекторной передачи!

Улучшение рефлекторного акта является целью дифференциации, постоянно увеличивающейся, нервной системы

Эволюция сумела путем продольной и поперечной концентрации ганглиев решить такую задачу: создавать с помощью как можно более коротких проводников максимально возможное количество ассоциаций (связей), не нанося вреда скорости передачи, а скорее увеличивая ее в наибольшем числе случаев (эта доктрину Кахаль опубликовал в 1897 году).

Схемы, показывающие экономию материала, полученного при слиянии двойной цепочки беспозвоночных в единую простую цепь. Межфокальные поперечные комиссуры, значительно длинные в двойной D-цепи, становятся короче в одинарной S-цепи: **a** — перекрещенный мотонейрон; **b** — комиссуральный, или сенсорный ассоциативный, нейрон; **c** — сенсорное волокно, идущее от кожи; **d** — продольная комиссура; **e** — нерв, состоящий из двигательных волокон и чувствительных волокон; **f** — поперечная комиссура



Данная цель, это — улучшение, усиление рефлекторного акта, сохранение жизни особи и вида.

На смену примитивной и индифферентной раздражимости простейших приходит прямой, ограниченный рефлекс кишечнополостных; затем все более обширный и действенный рефлекс беспозвоночных и позвоночных. Многочисленные группы **ассоциативных нейронов** вовлекаются в распространении нервного возбуждения и осуществлять акты совершенной координации движений животного.

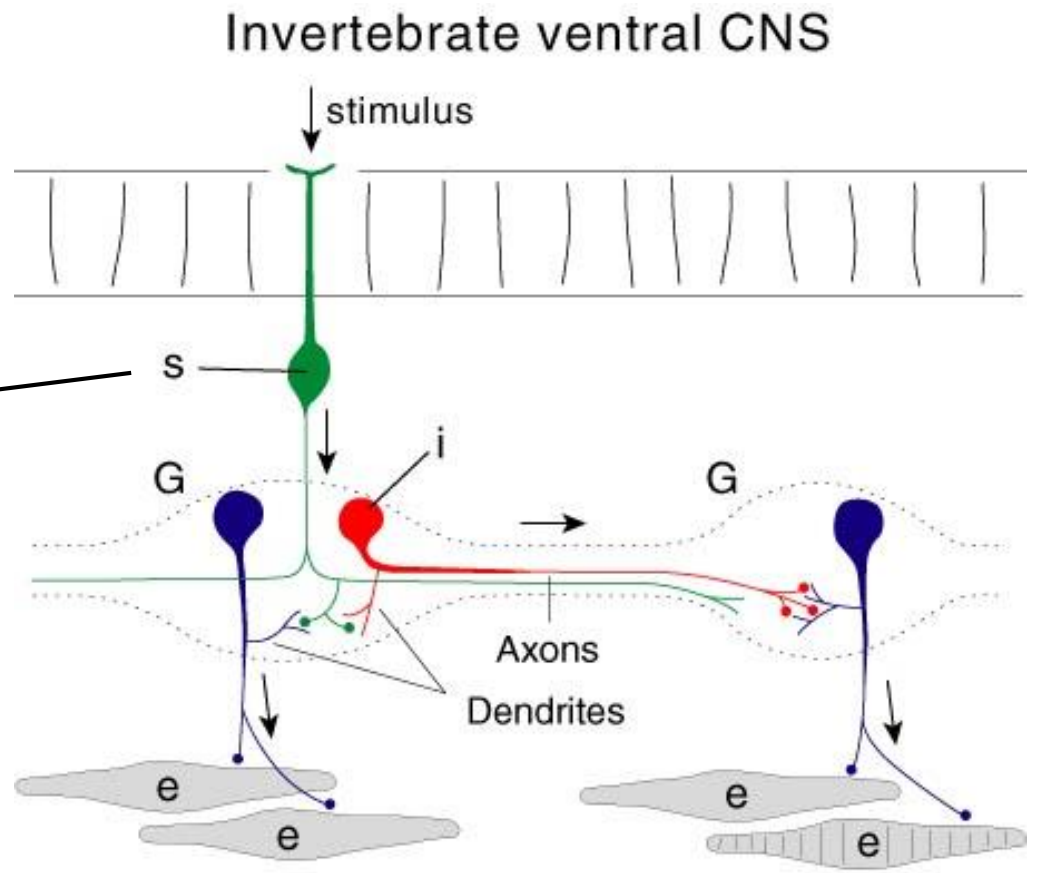
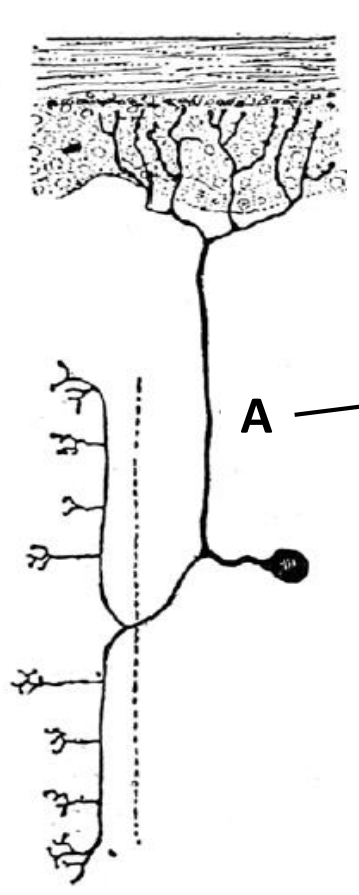
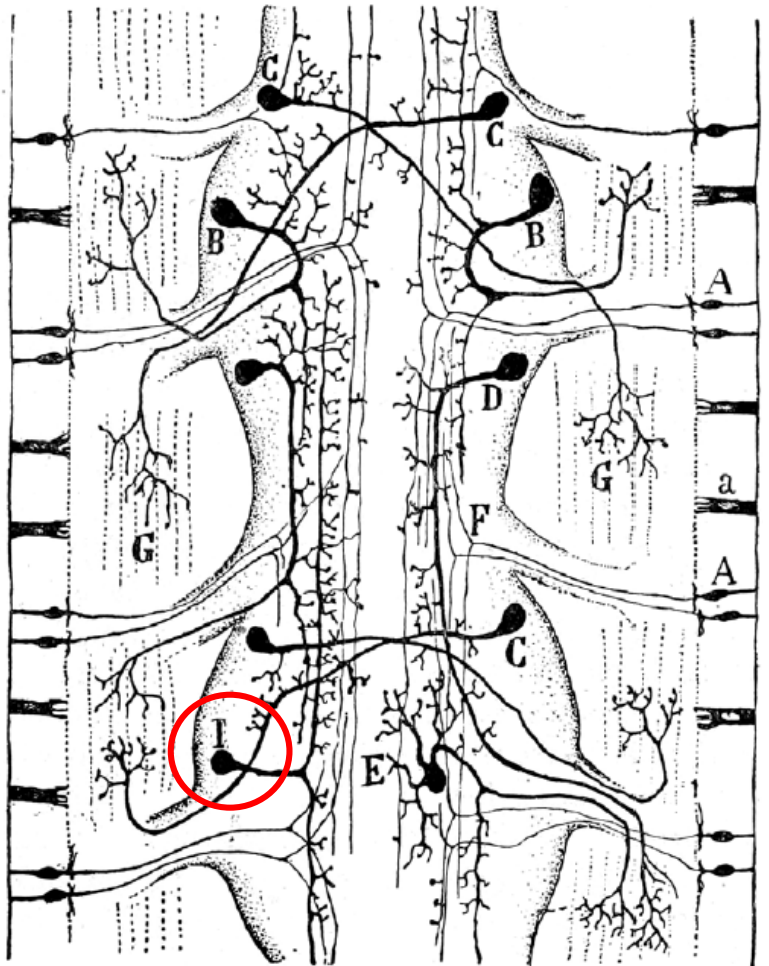


Рис. 1. Схема чувствительной и двигательной нервной системы червя. Комбинация двух рисунков: один — Ретциуса, другой — фон Леношшека: А — чувствительная клетка кожи; В — гомолатеральные (ипсилатеральные) моторные клетки центральных ганглиев; С — перекрещенные моторные клетки; D — продольные гомолатеральные моторные клетки; Е — многополярные моторные клетки; G — концевые разветвления моторных нейронов в мышцах; I — межганглионарные ассоциативные клетки

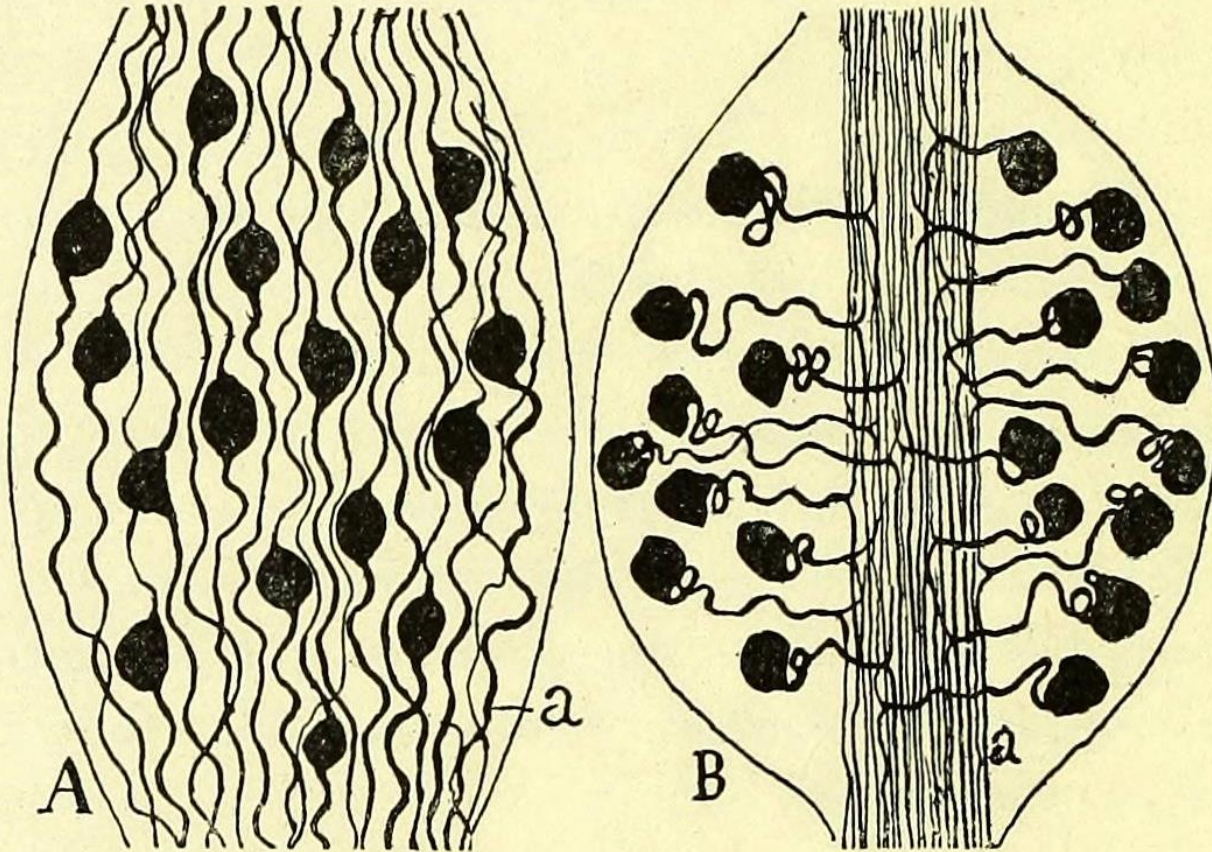
Рамон-и-Кахаль, Сантьяго

Гистология нервной системы человека и позвоночных / Рамон-и-Кахаль С. ; пер. с франц. В. С. Воробьева ; под ред. Э. Г. Улумбекова, Р. Р. Исламова. — Москва : ГЭОТАР-Медиа, 2025. — 672 с.

Законы экономии пространства, времени и материи

Эти законы очень общие; они управляют не только морфологией нейронов, но также морфологией органов нервной системы.

Закон экономии времени



На схеме **A** у рыбы периферический и центральный отростки вынуждены из-за биполярной формы чувствительного нейрона ползти между скученными телами клеток, облегать их и там описывать многочисленные извилины. Ясно, что путь, пройденный чувствительным возбуждением, оказывается здесь гораздо длиннее, чем он был бы при прямой линии.

На схеме **B** у млекопитающего клеточные тела, мигрировав на периферию, оставили аксиальную область ганглия для чувствительных проводников, которые в ней располагаются теперь прямолинейными пучками. Благодаря этому своеобразному расположению протяженность пути чувствительного проведения оказывается очень уменьшенной

Закон экономии материи

Объяснение этому дало углубленное рассмотрение нашей теории аксипетальной поляризации. Оно столь же простое, сколь и решающее: все эти устройства обусловлены экономией протоплазмы, экономией бесполезного пути или аксона, или его концевых ветвей, или дендритных отростков.

Очевидно, что, осуществляя отхождение осевого цилиндра не от клеточного тела, а от высокой части дендритов, природа экономит проводник длиной, равной расстоянию между этими двумя пунктами. Здесь, следовательно, имеется не только экономия времени, но также и экономия вещества.

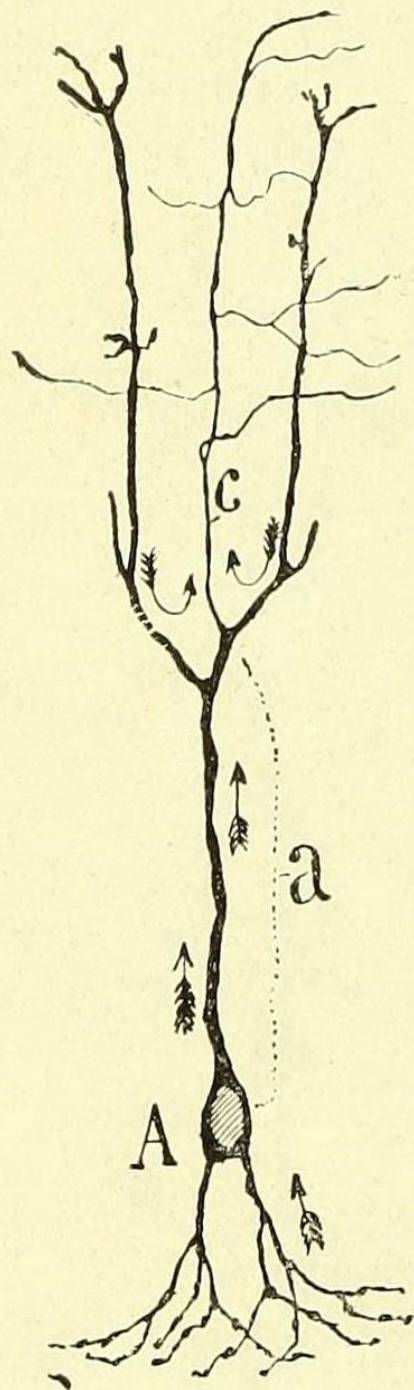


Рис. 37. Клетка с периферическим осевым цилиндром, зрительная доля рептилии (согласно П. Рамону): с — осевой цилиндр; а — часть пути, который он экономит при отхождении за телом, от верхнего дендрита. Стрелки показывают значение токов, которые притекают в аксон; видно, что имеется экономия времени для токов, пришедших от верхней части клетки

Закон экономии пространства

Чтобы удовлетворить этому важному закону, природа прибегла к приему столь же простому, сколь и изобретательному; он состоит в помещении тела — наиболее объемистой части нейрона, — скажем, в области, наиболее бедные протоплазматическими отростками и наиболее лишенные конечных нервных разветвлений. Вне всякого сомнения, именно этим принципом обусловлено многослойное расположение тел и дендритных отростков в мозжечке, головном мозге и особенно в сетчатке, где закон экономии пространства соблюдается со строгой тщательностью.

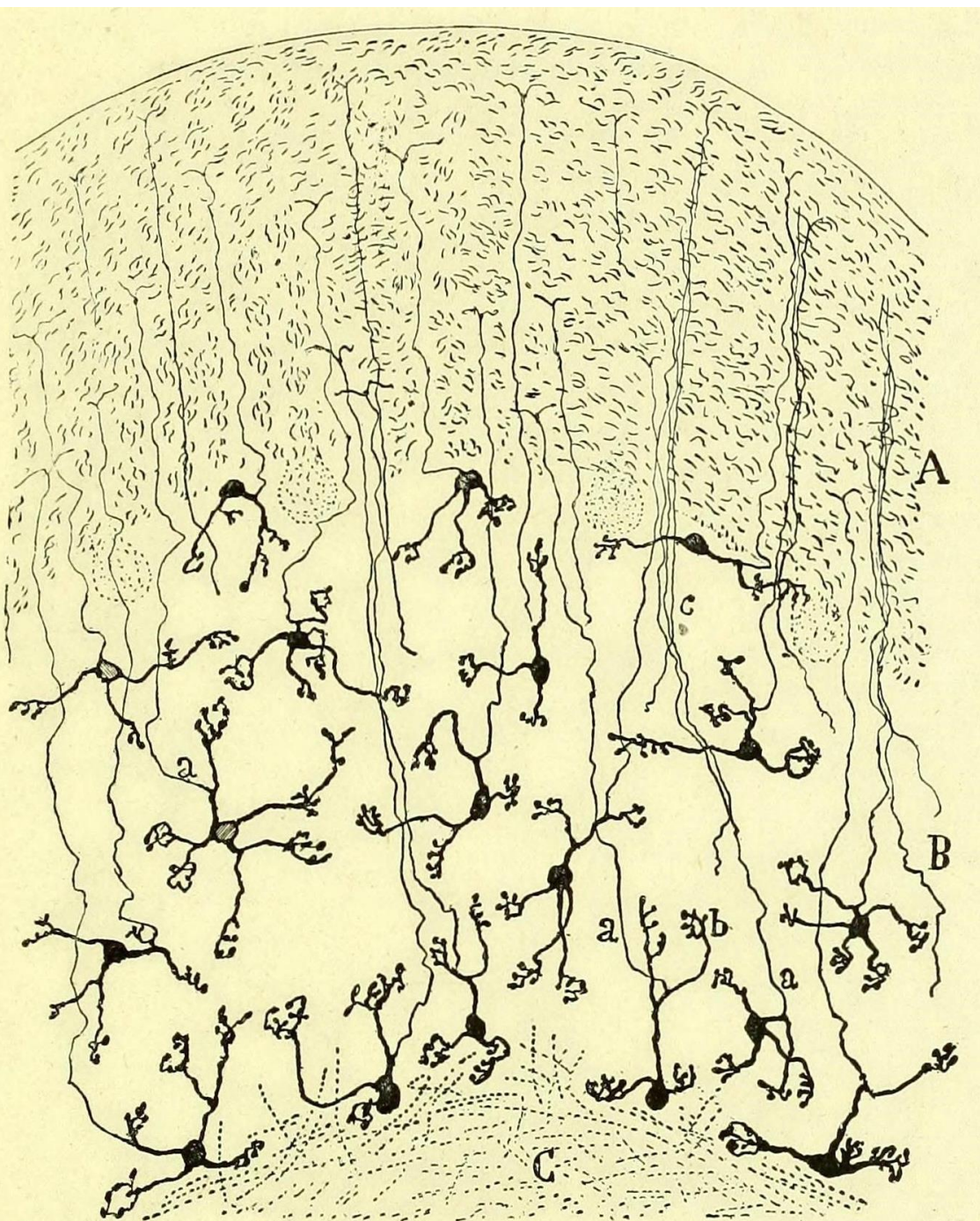

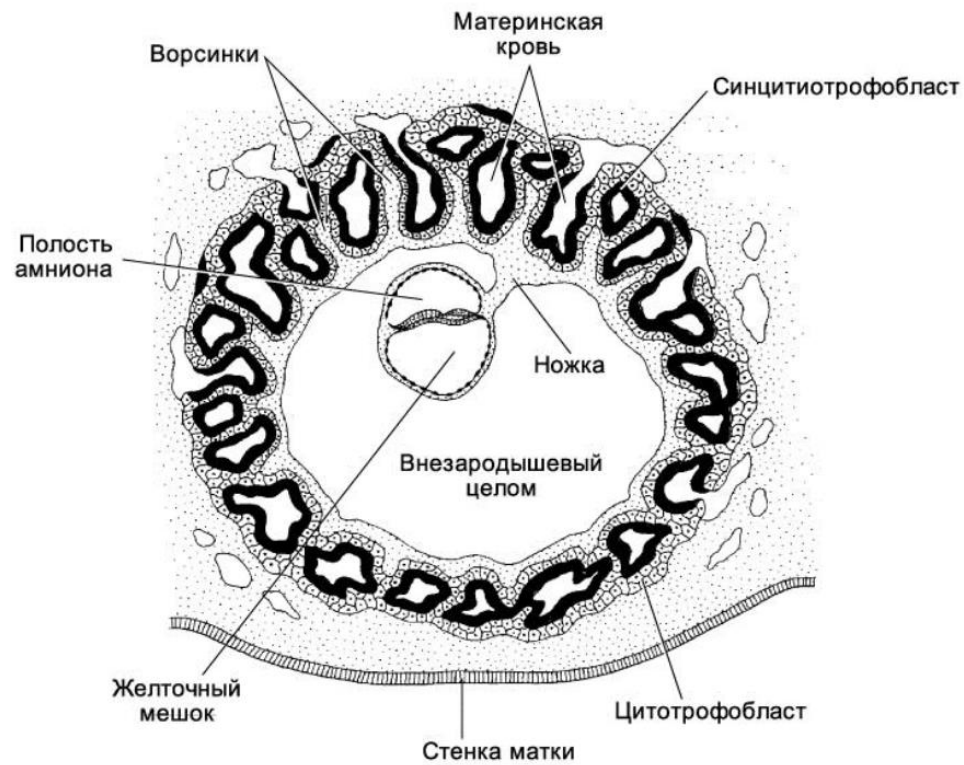


Рис. 38. Поперечный срез части ламеллы мозжечка. Двухмесячный кролик. Метод Гольджи: А — плексиморфный слой с параллельными волокнами на поперечном или косом срезе; В — слой зерен; С — белое вещество: а — очень тонкий осевой цилиндр зерен; б — пальцевидные разветвления дендритов зерен; с — пучки осевых цилиндров зерен. Видно, что на зернах с восходящими дендритами осевой цилиндр отходит от одного из этих дендритов; на зернах с горизонтальными, или нисходящими, дендритами он отходит от тела или от части, очень близкой к нему



И говоря о нервной системе, нарастающая сложность которой со времени ее появления отмечается в центрах, органах, ответственных за ассоциации, комбинации, преобразования нервных возбуждений, и других частях, раздражаемых от кожи, внутренностей, мышц, эта сложность является только точным отражением, надежным отзвуком последовательного совершенствования и увеличения этих различных тканей. *Нервная система следует за их прогрессом, она не предшествует ему; она является следствием, а не причиной их восходящей эволюции.*

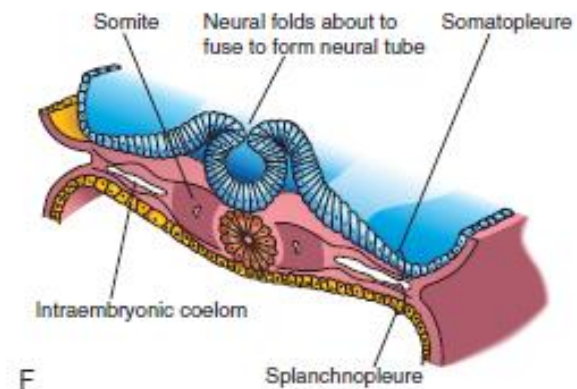
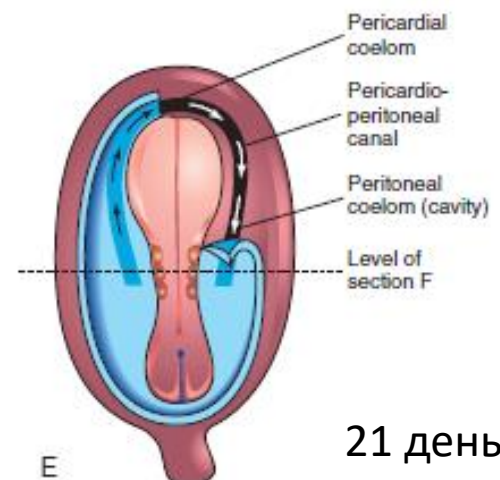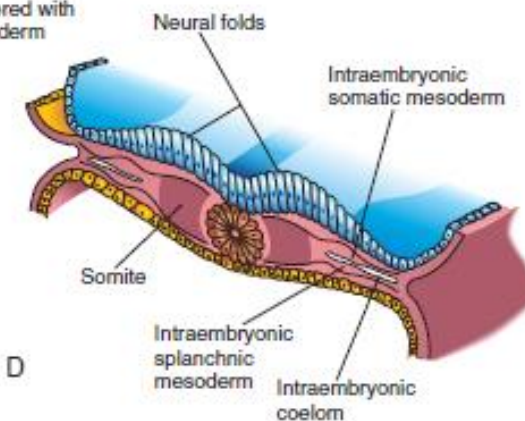
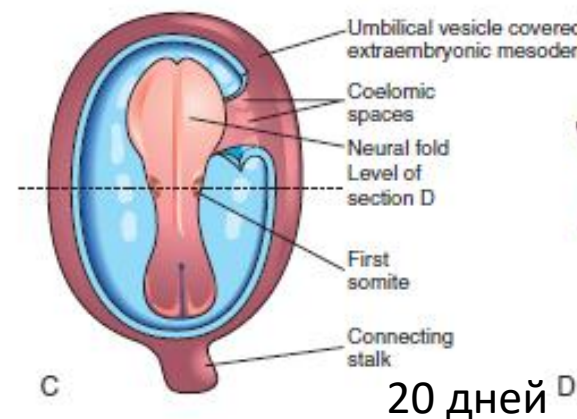
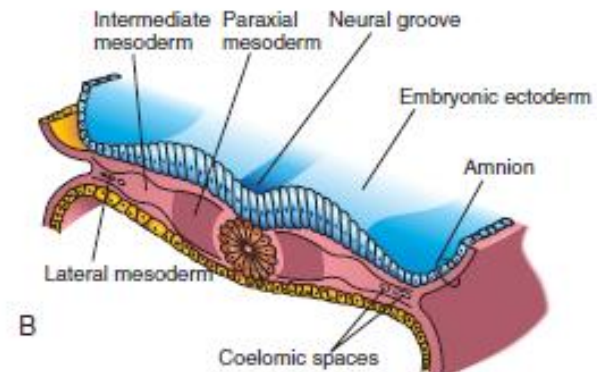
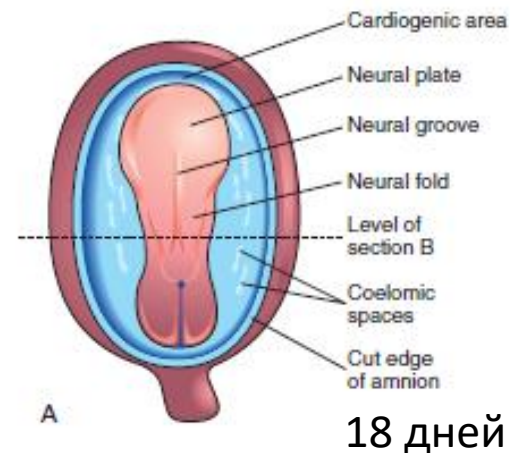
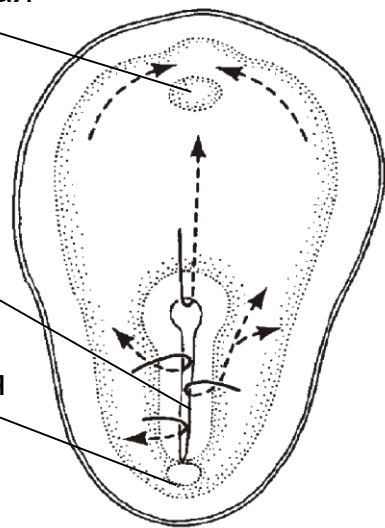
Сантьяго Рамон-и-Кахаль (1852-1934)



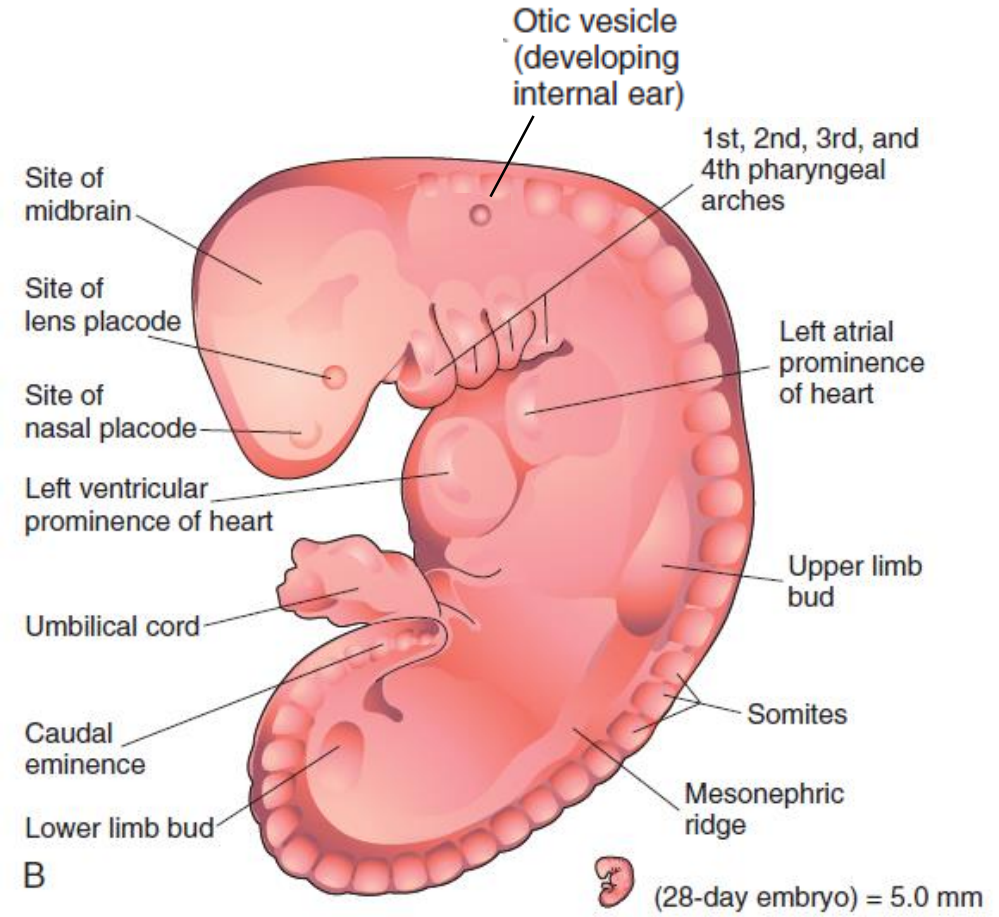
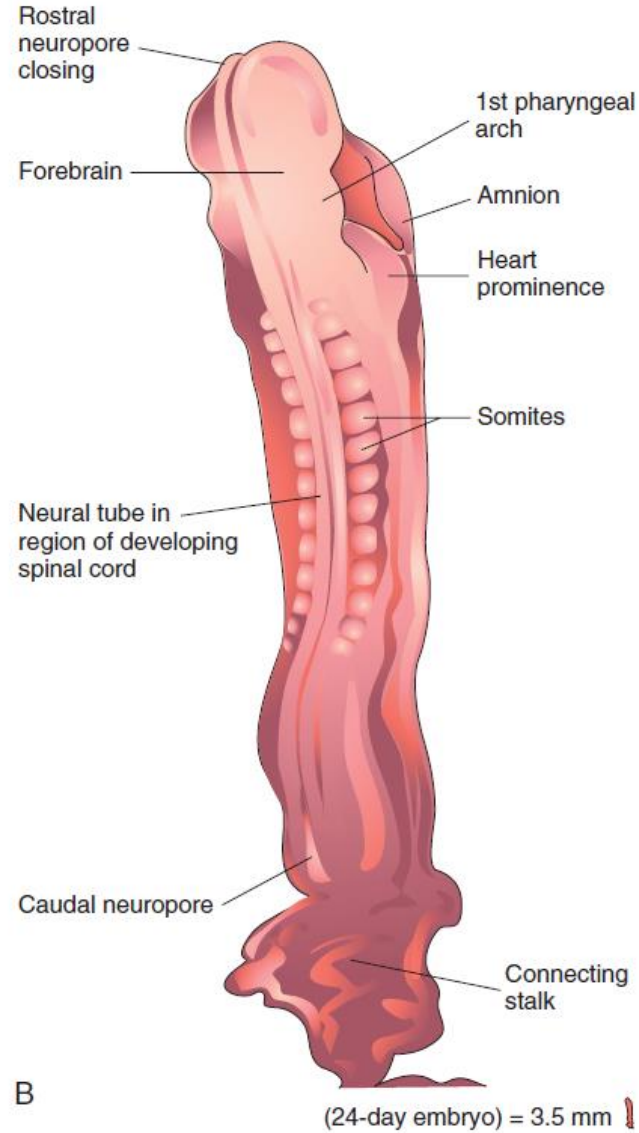
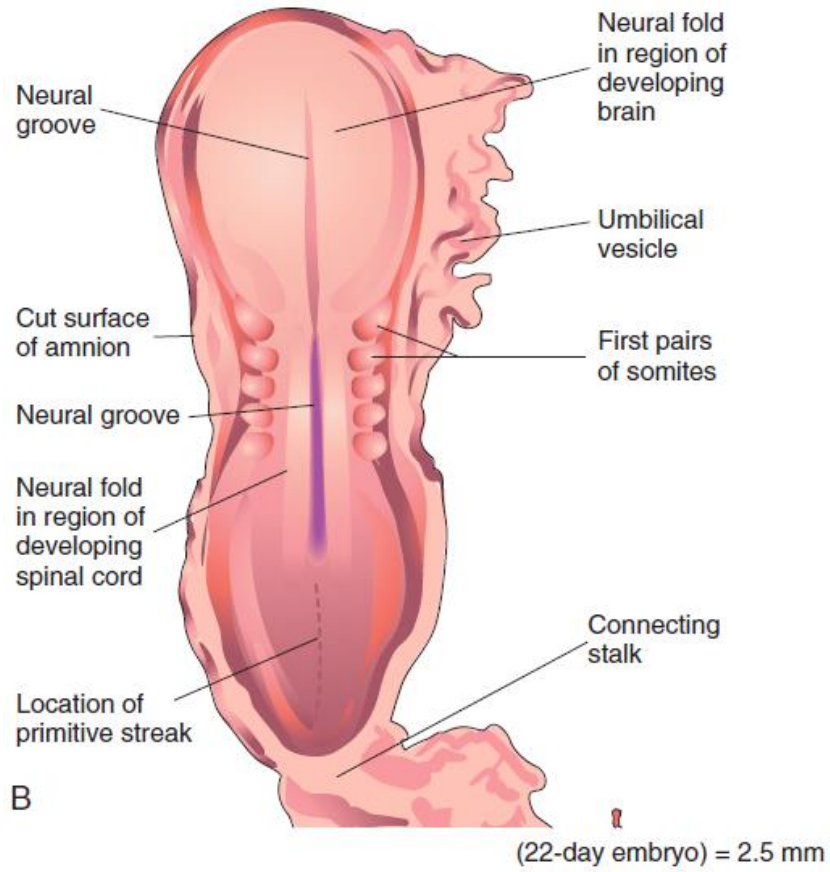
Ротоглоточная мембрана

Первичная полоска

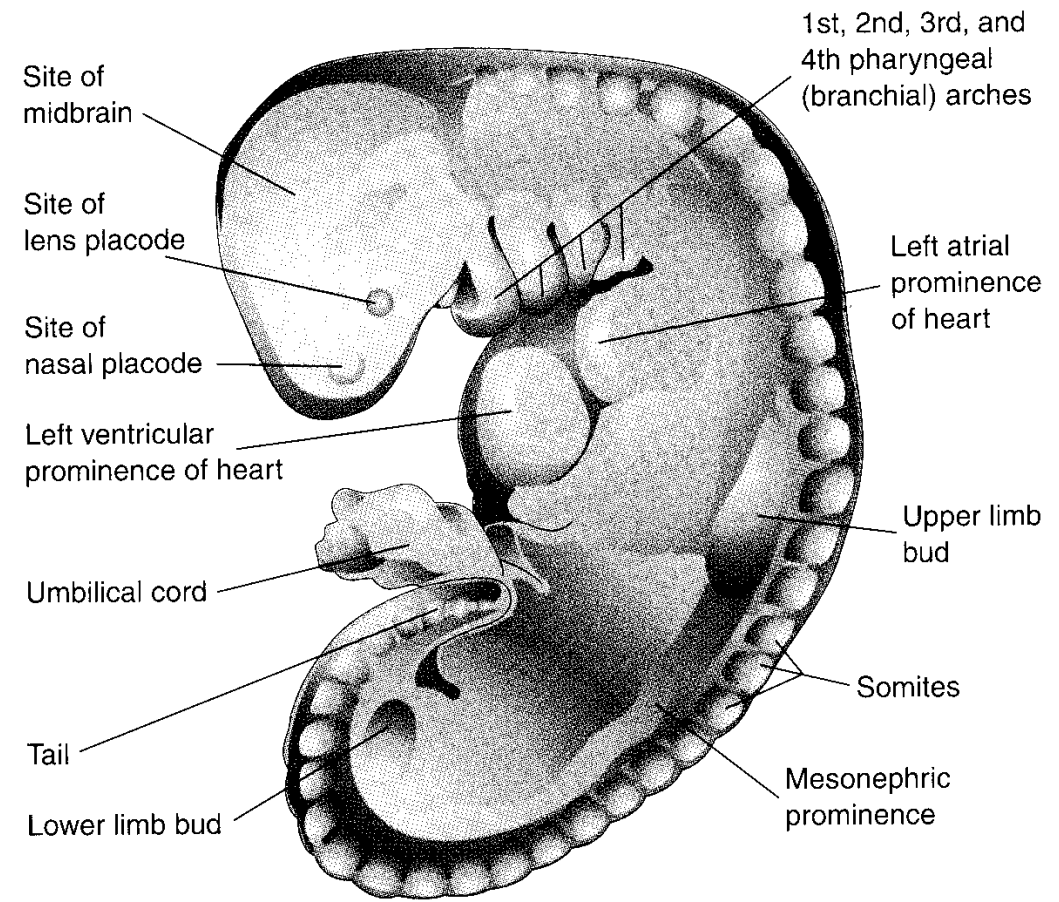
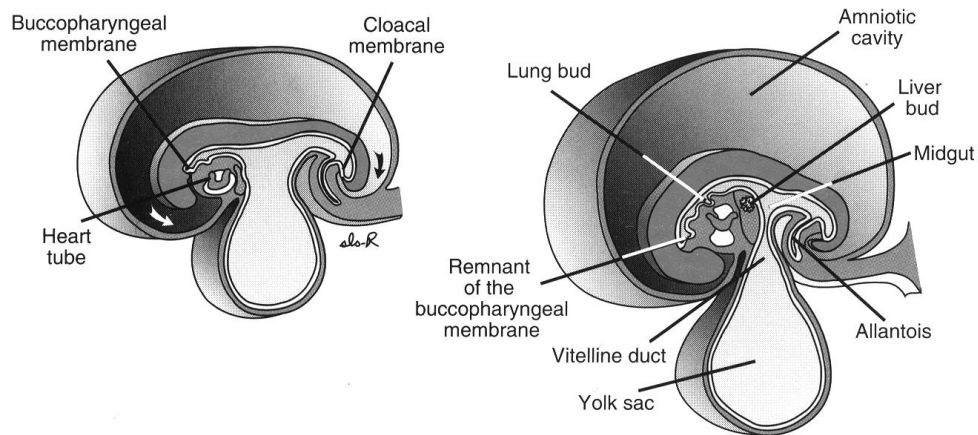
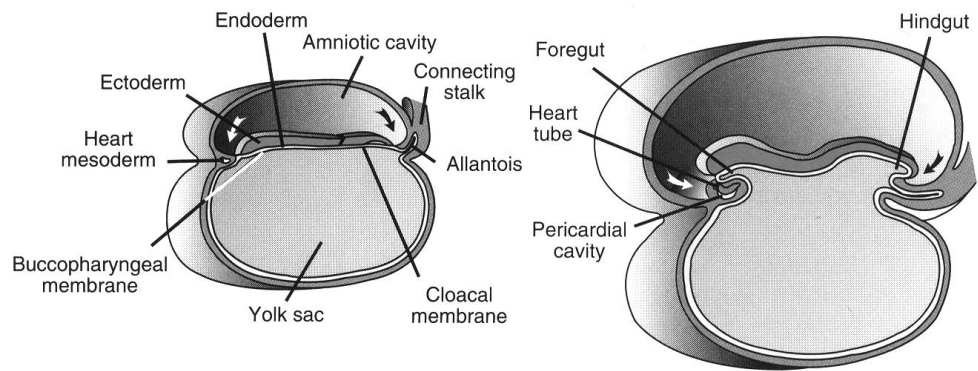
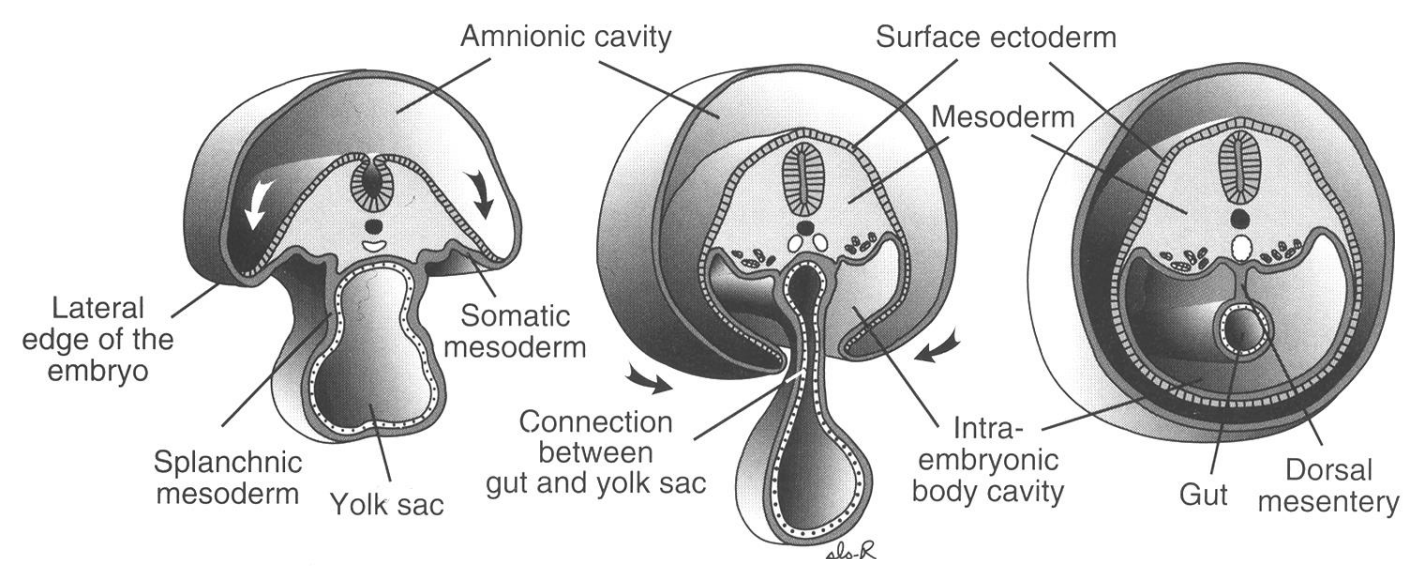
Клоакальная мембрана

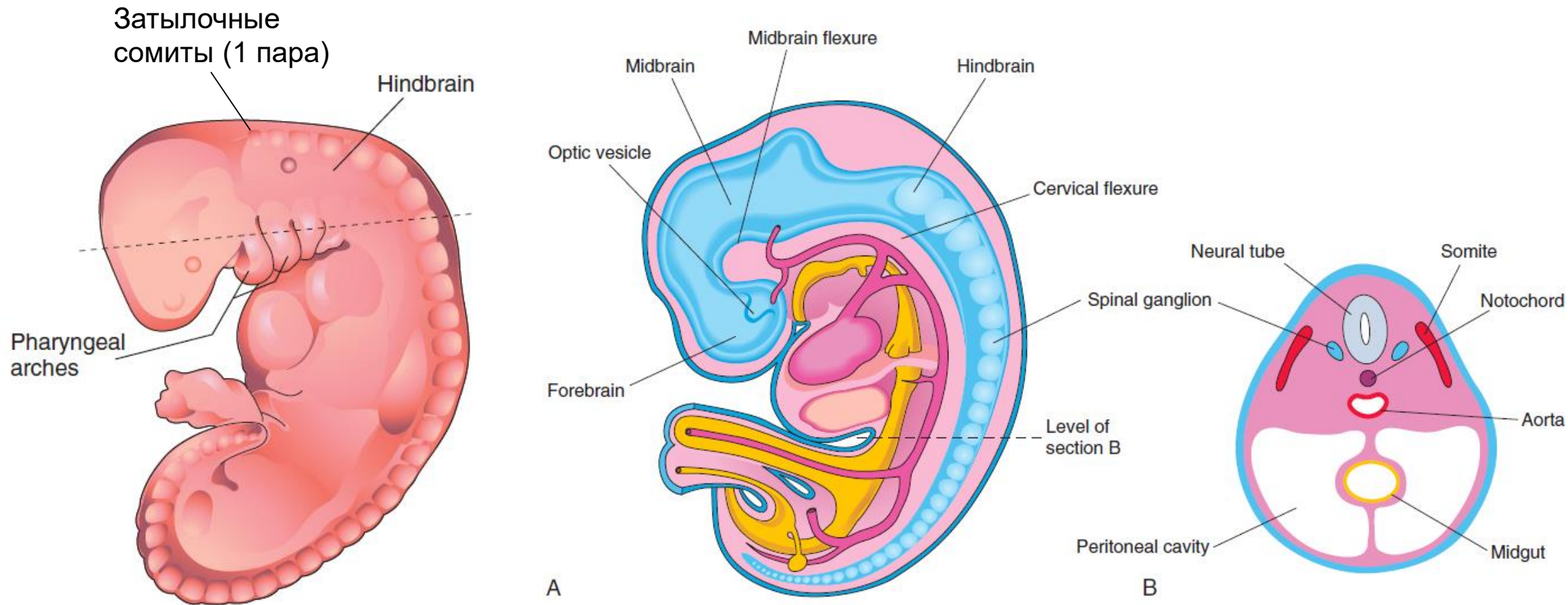


Слуховая плакода



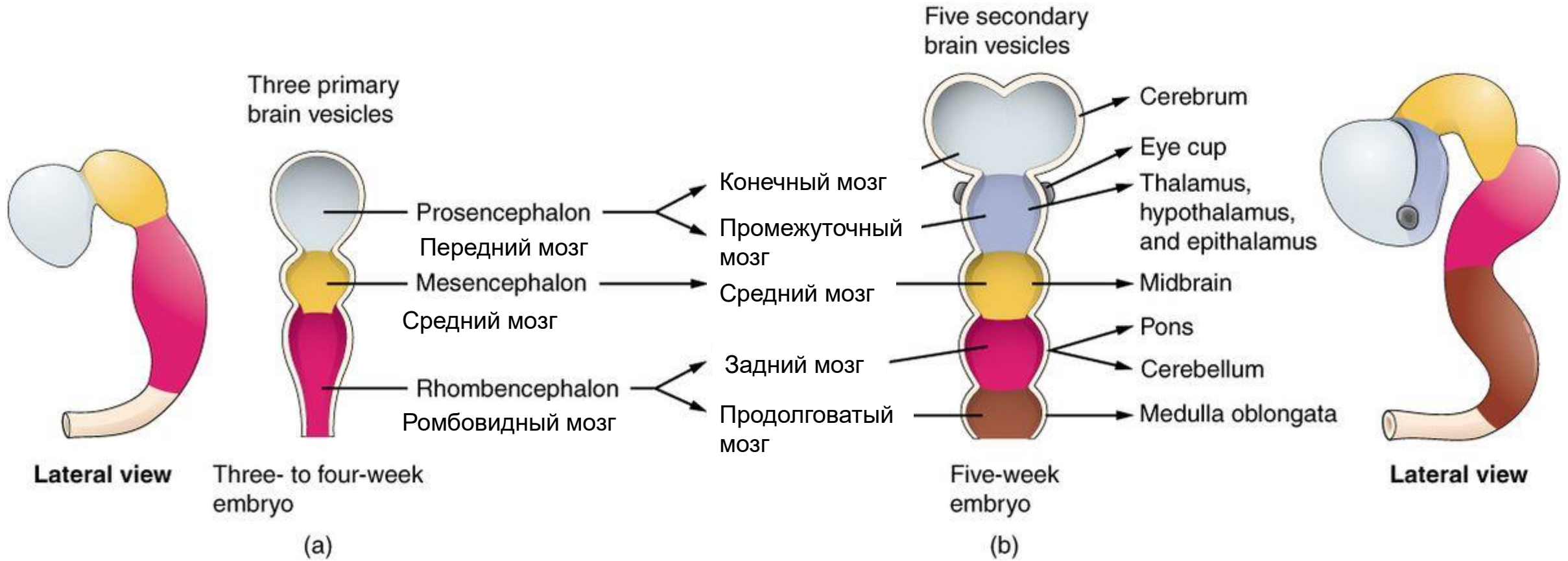
Формирование тела (4 неделя)



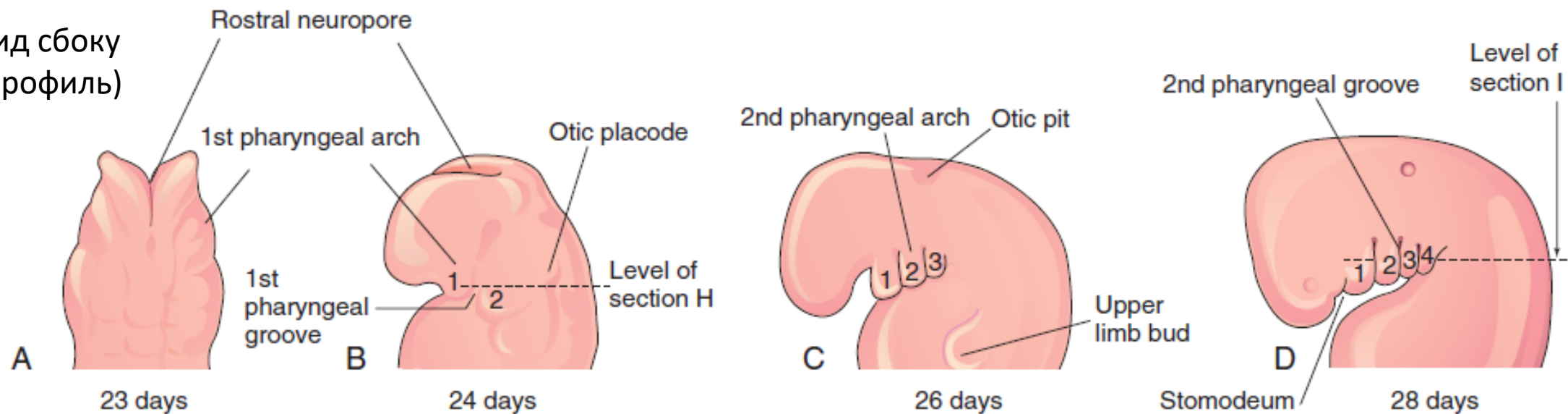


4 нед развития. Передний нейропор закрывается на 24–25-е сут развития, а задний — на 26–28-е сут. Края латеральной эктодермы срастаются над нервной трубкой, образуя поверхностную (кожную) эктодерму. Три первичных мозговых пузыря: передний, средний и задний (hindbrain). Шейный изгиб (cervical flexure) отделяет задний мозг от спинного.

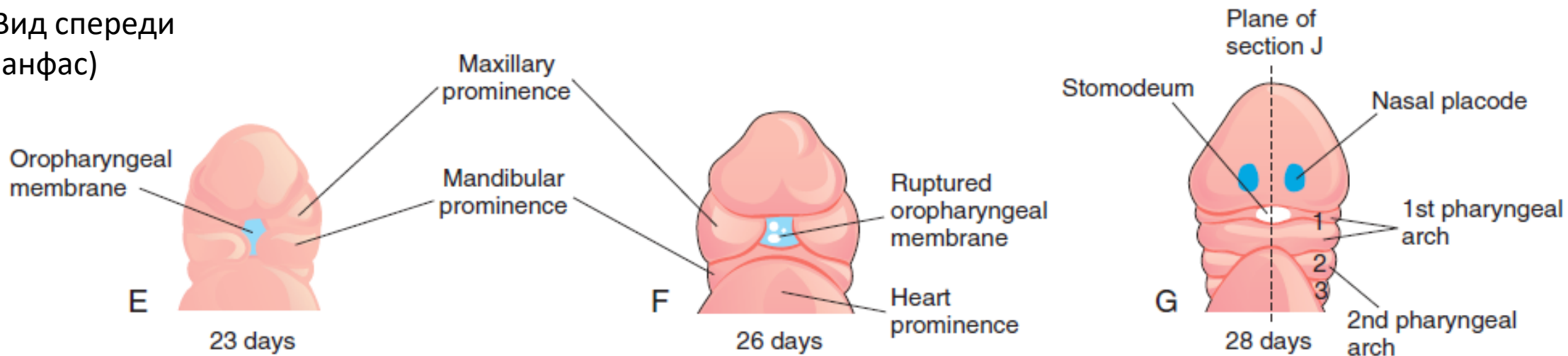
Стадии трёх и пяти мозговых пузырей



Вид сбоку
(профиль)

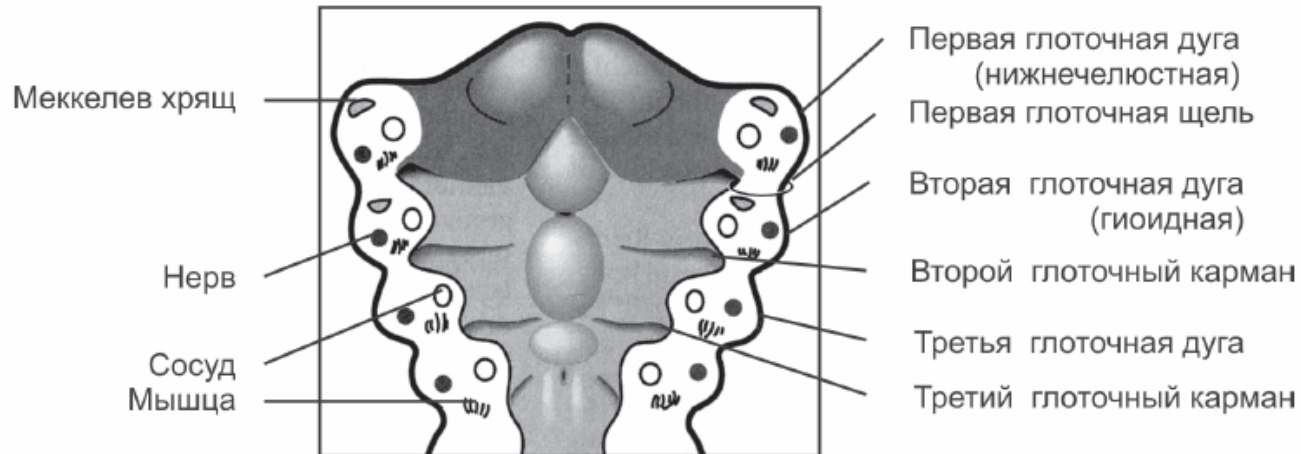
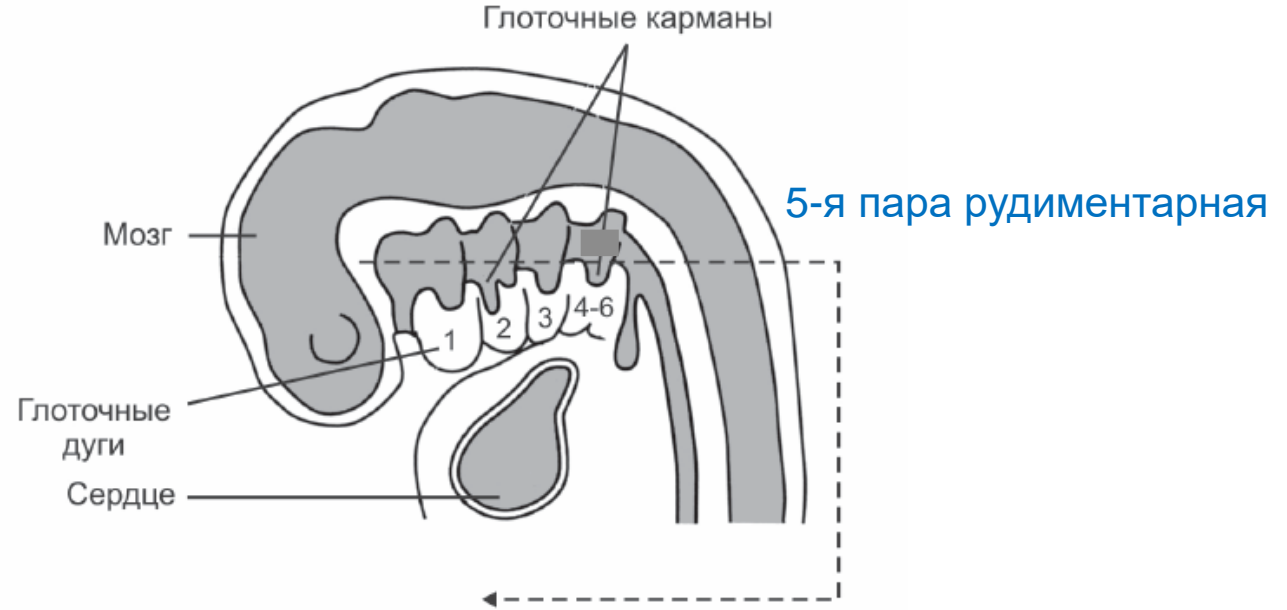
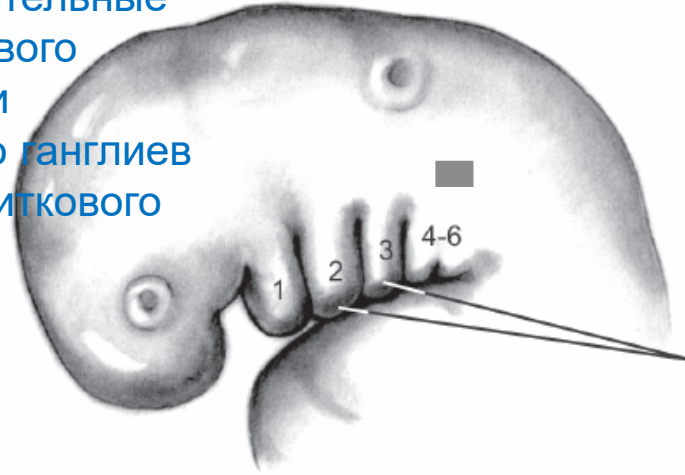


Вид спереди
(анфас)

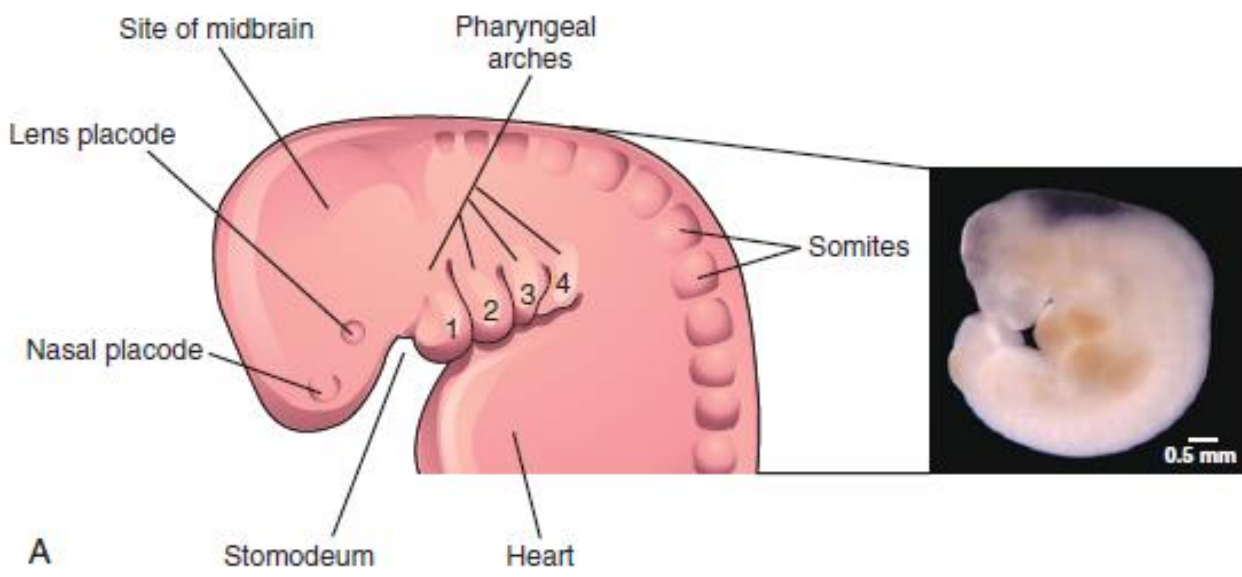


Глоточный аппарат состоит из пяти пар глоточных дуг и такого же количества глоточных карманов и щелей

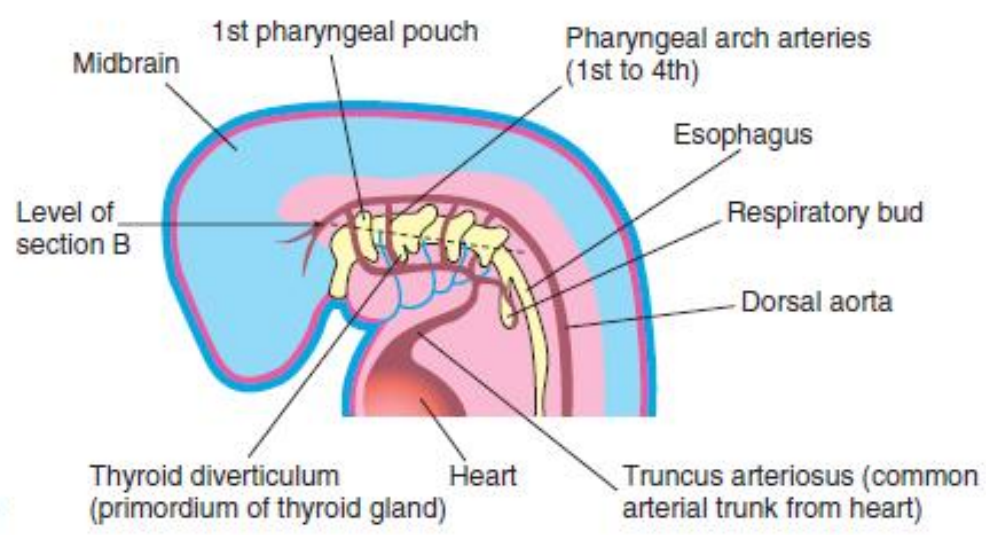
Слуховые плакиды — рецепторные волосковые клетки, чувствительные нейроны слухового (спирального) и вестибулярного ганглиев преддверно-улиткового нерва.



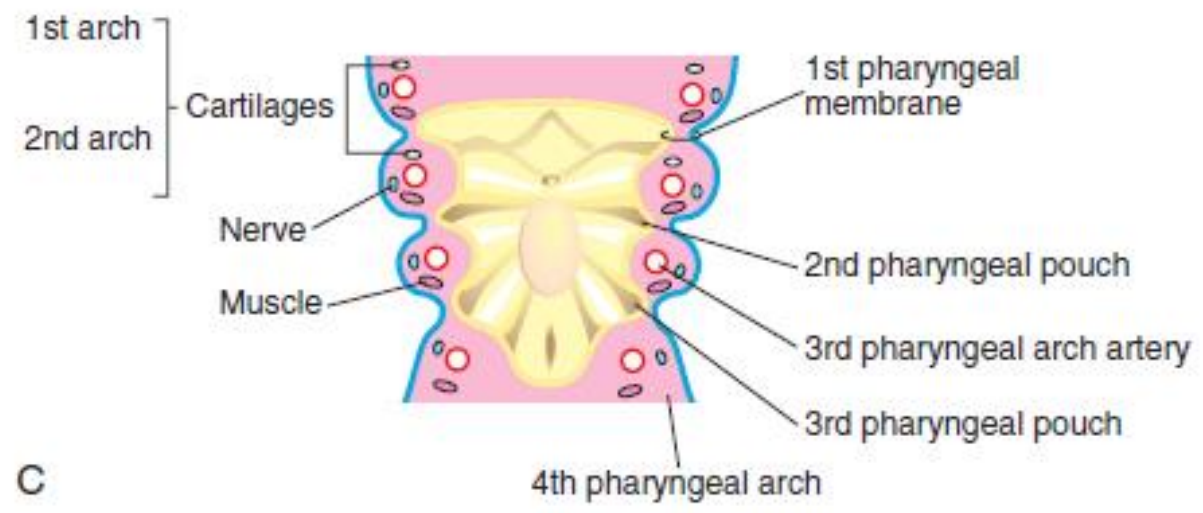
Наружный слуховой проход (первая гл. щель)
Полость среднего уха, евстахиева труба (первый гл. карман)
Слуховые мышцы и косточки (вторая гл. дуга)



A



B



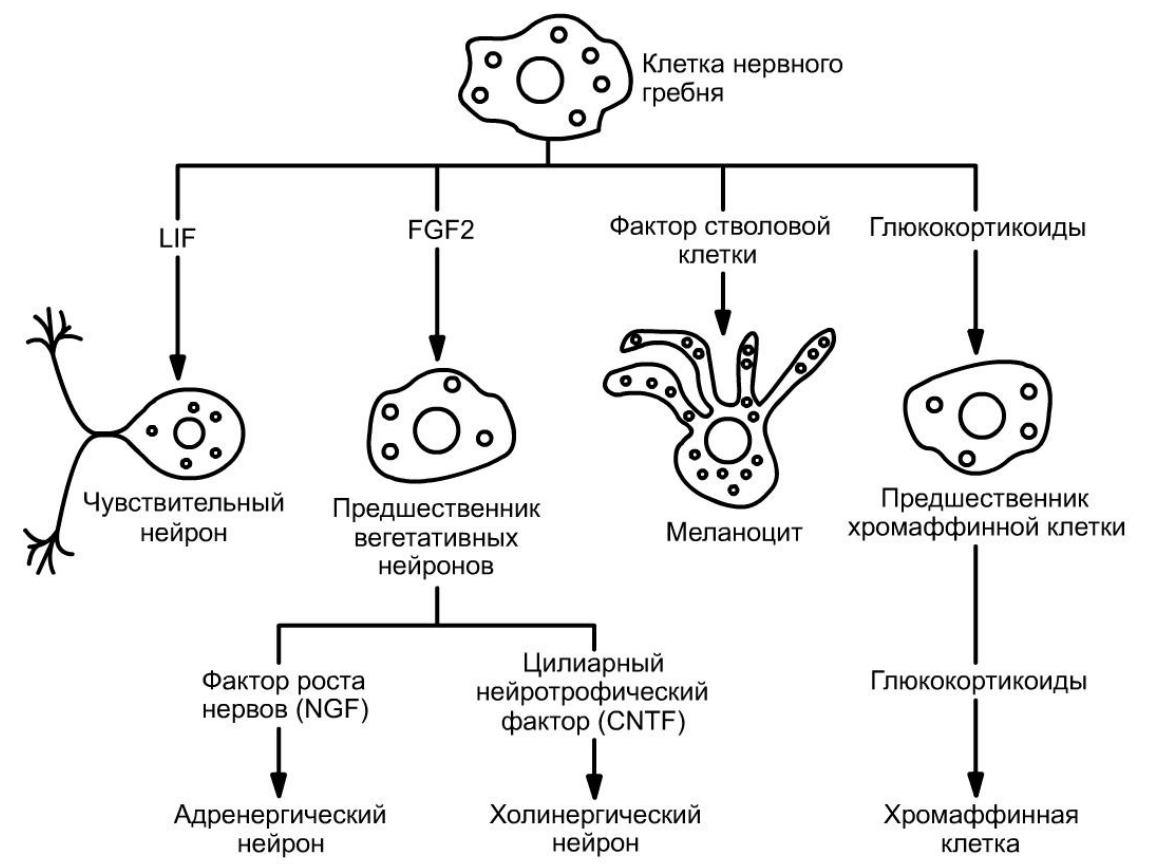
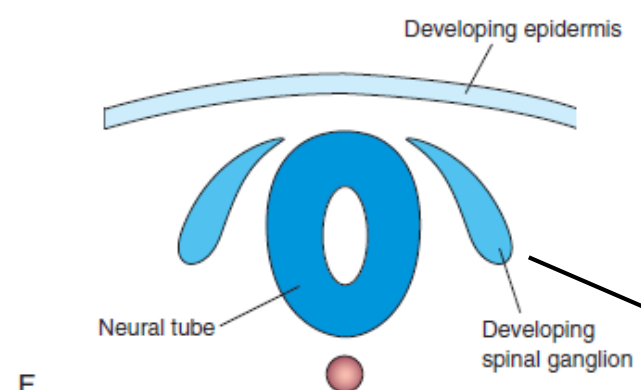
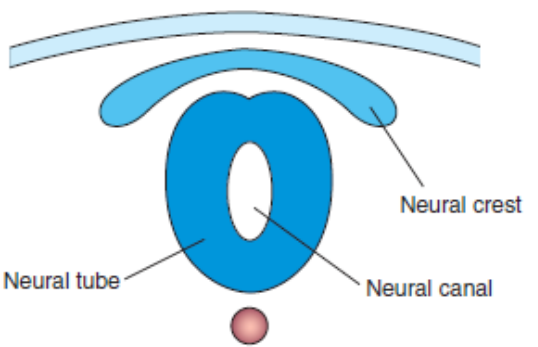
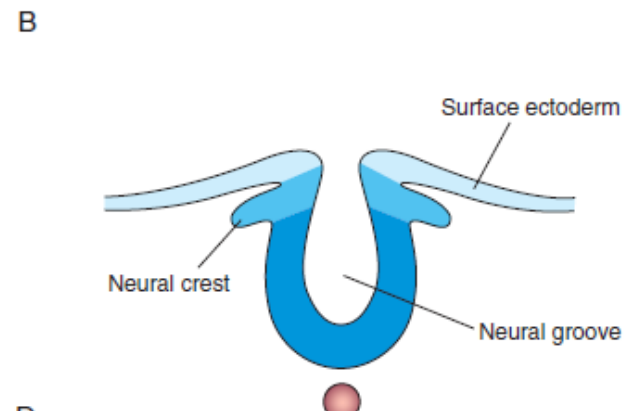
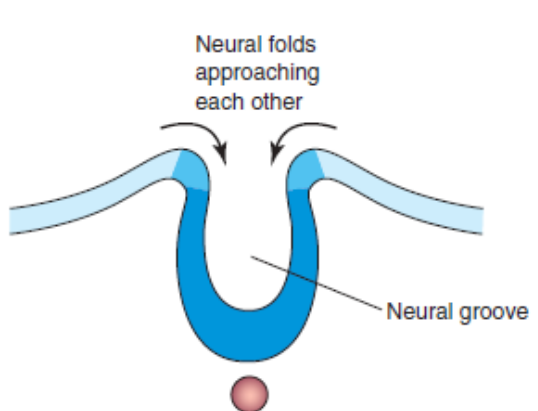
C

Germ Layer Derivatives

- Ectoderm
- Endoderm
- Mesoderm

и ЭКТОМЕЗЕНХИМА

Пути дифференцировки клетки нервного гребня

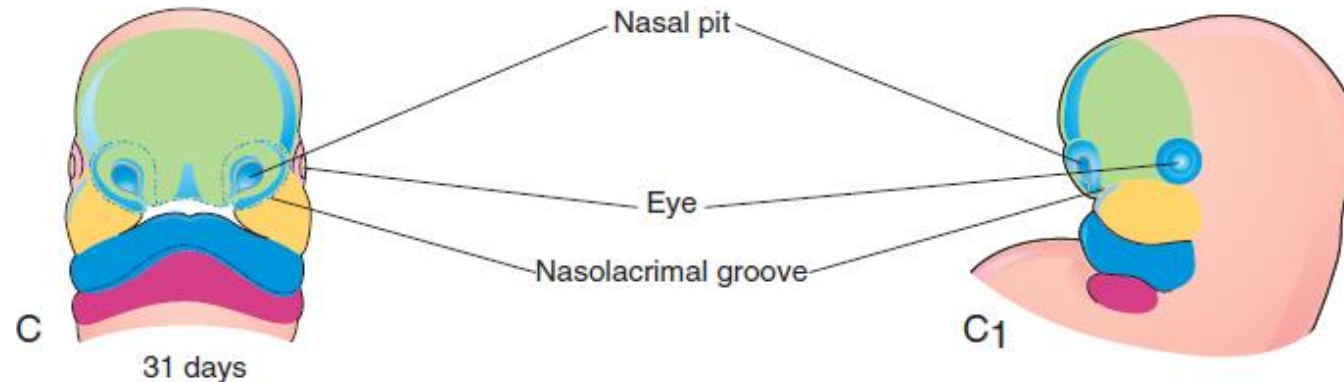
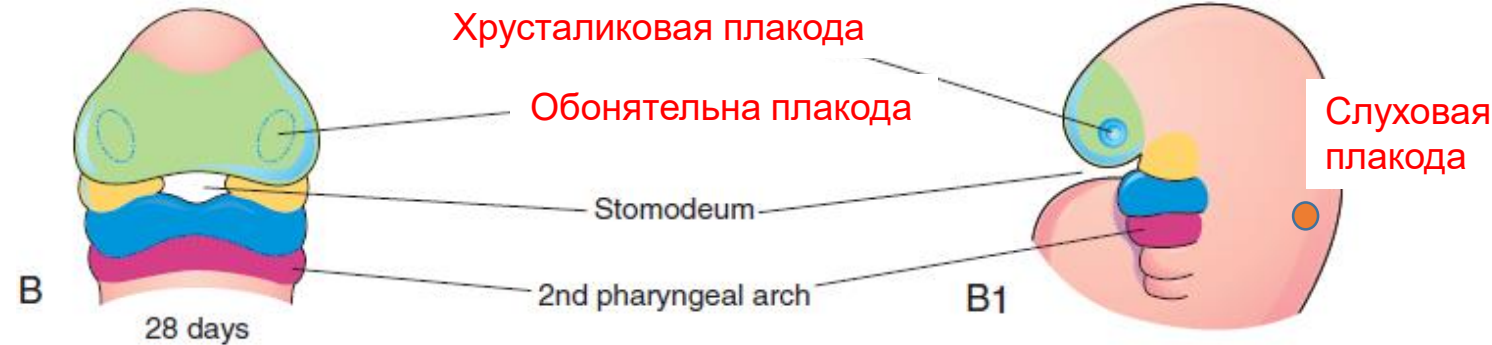
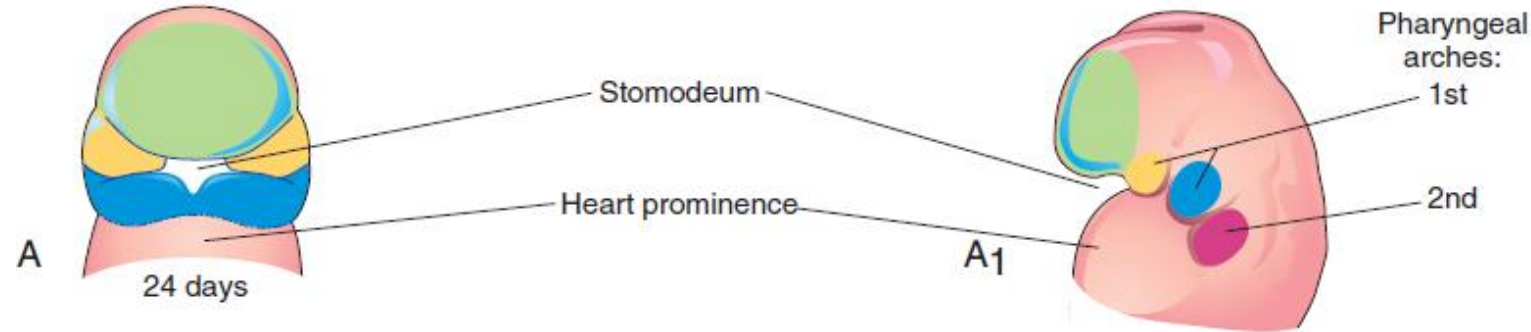


Эктомезенхима
глоточного
аппарата

Мягкая и паутинная оболочки
мозга, хрящи, кости, мышцы и
соединительная ткань лица и
шеи; дентин, цемент, пульпа,
зуба, периодонт (вместе с
альвеолярной костью).

Глоточный аппарат в формировании лица и органов полости рта

■ Frontonasal prominence ■ Maxillary prominence ■ Mandibular prominence

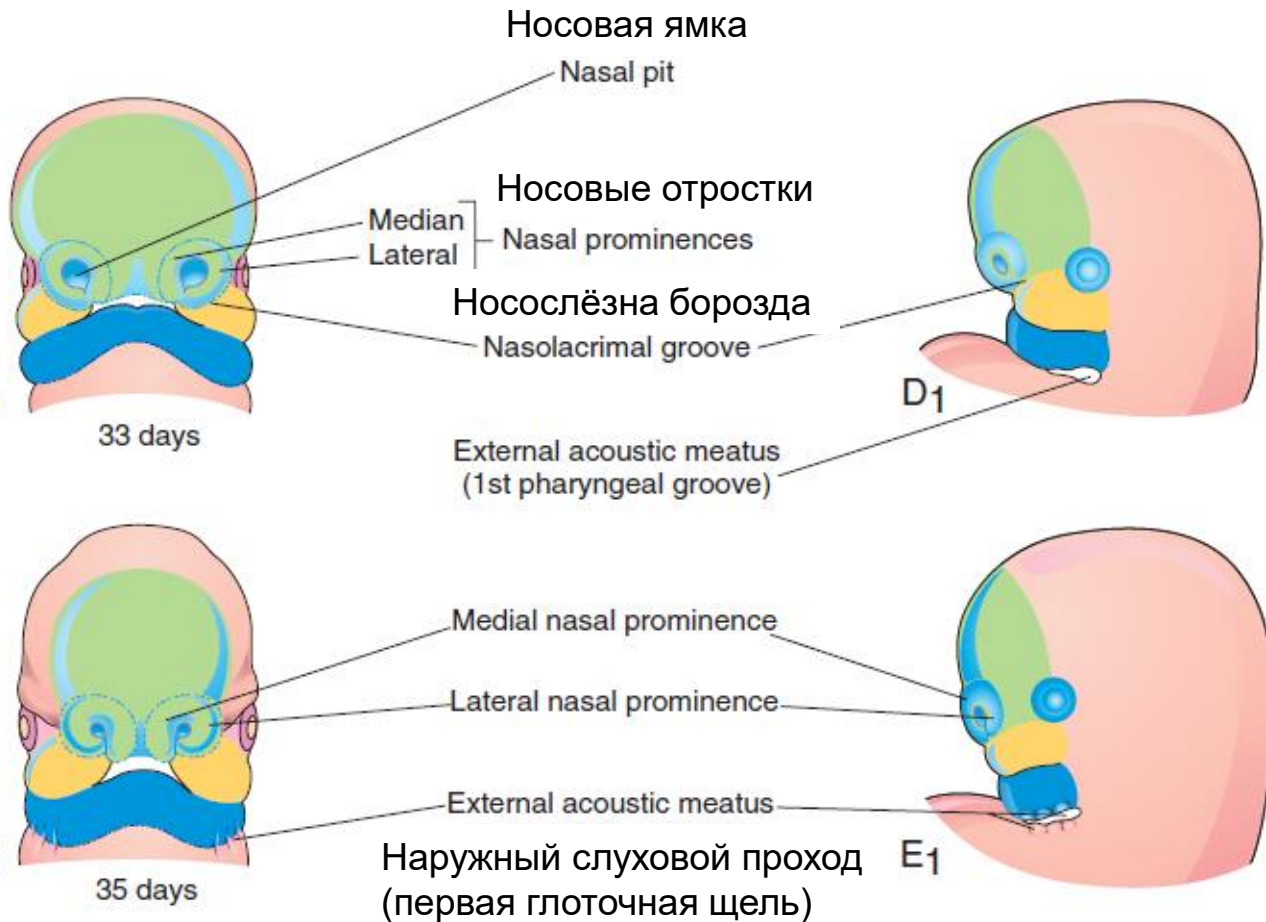


В закладке лица участвуют:

Лобный выступ (лобно-носовой отросток). Морфоген Shh из нейроэктодермы выступающего переднего мозга действует на прилежащую кожную эктодерму и эктомезенхиму (клетки нервного гребня из области переднего мозга), которые увеличивается в объеме, формируя лобный выступ.

Верхнечелюстной (максиллярный) (парный) и **нижнечелюстной** (мандибулярный) отростки (парный) являются производными первой пары глоточных дуг (начального сегмента переднего отдела первичной кишки). Выступы образуются главным образом за счет пролиферации клеток нервного гребня, которые происходят из области среднего и ромбовидного мозга.

Закладка носа

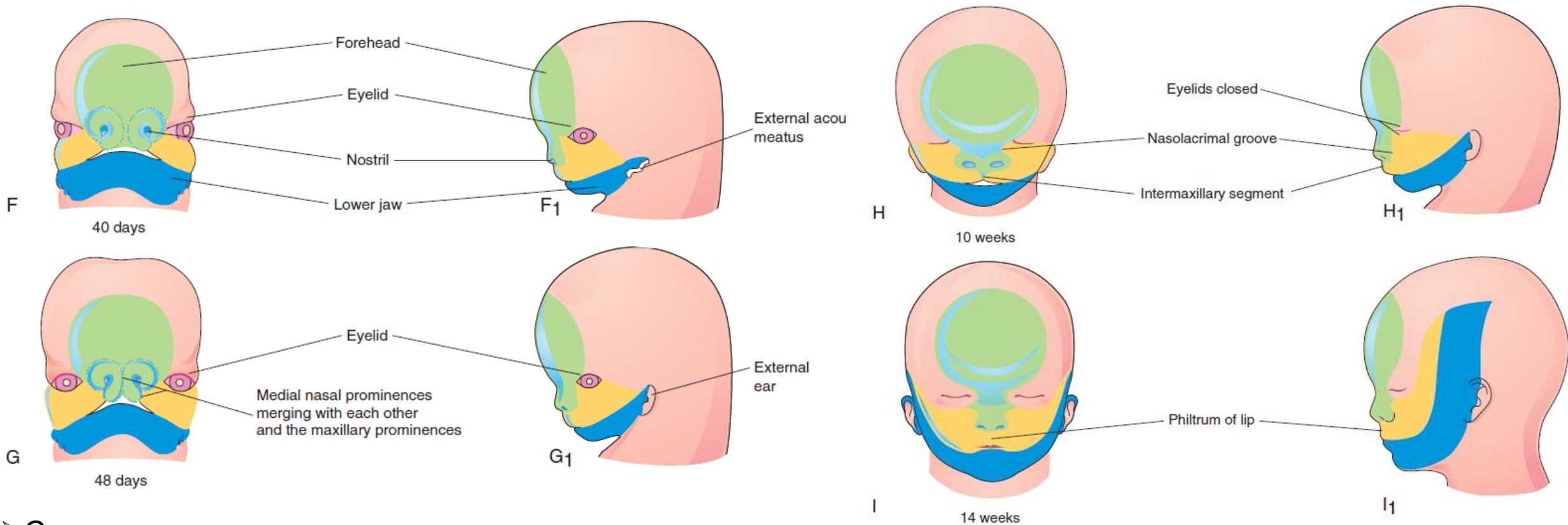


➤ Рост ткани вокруг обонятельных плакод в составе лобного выступа приводит к образованию углубления — носовой ямки.

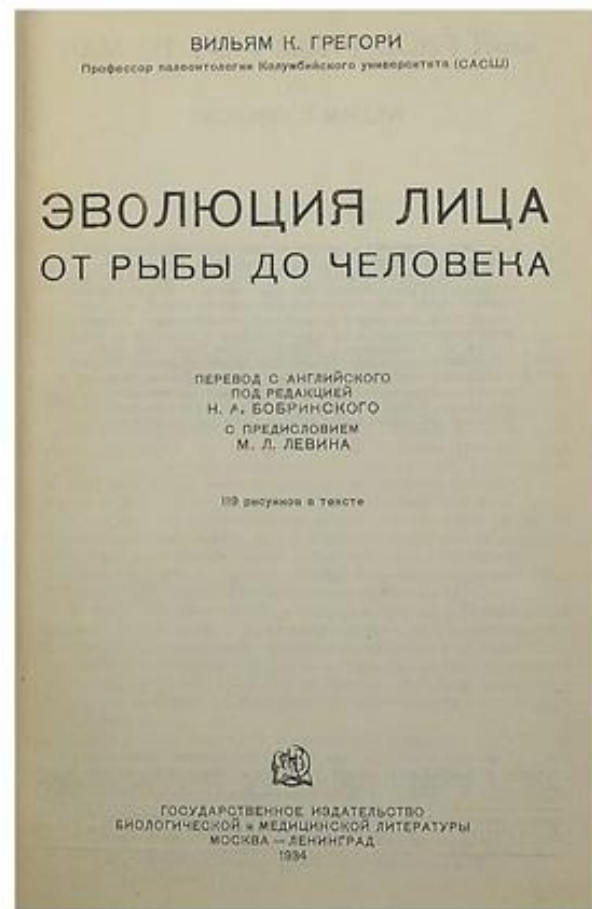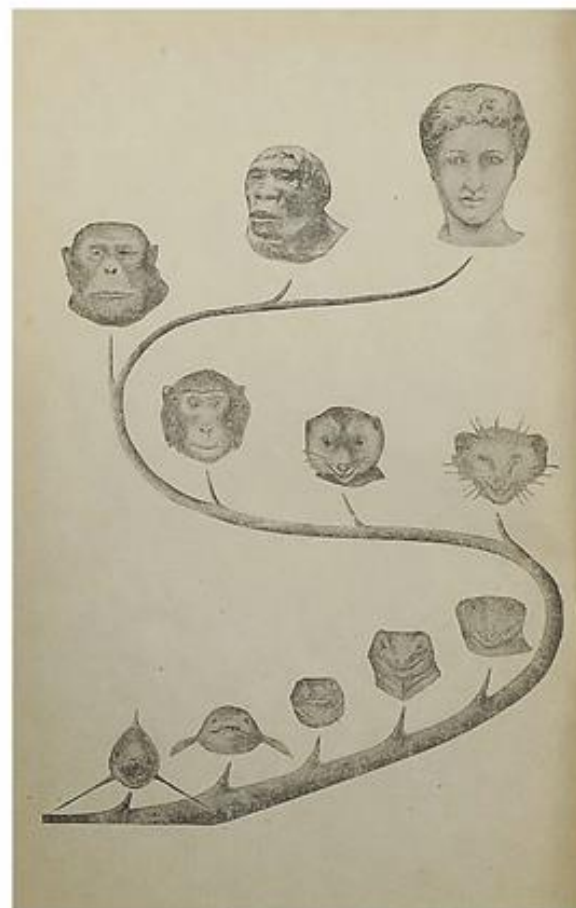

➤ Тканевые массы, окружающие обонятельную ямку, образуют валиковидное возвышение в виде подковы. Его медиальная часть известна как медиальный носовой отросток, а латеральная часть — соответственно латеральный носовой отросток.

➤ Растущие к срединной линии верхнечелюстные отростки сближают медиальные носовые отростки, формирующие нос (корень, спинку и кончик носа), а также носовую перегородку и межмаксиллярный сегмент (*philtrum* — среднюю часть верхней губы). Латеральные носовые отростки образуют крылья носа. Углубляющиеся обонятельные ямки формируют носовые мешки, из которых в дальнейшем развивается носовая полость

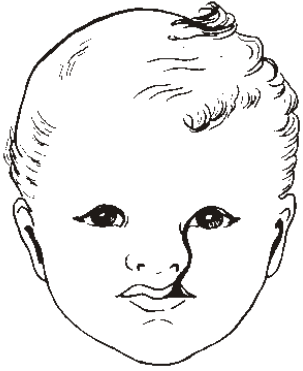Закладка губ и щёк



- Слившиеся максиллярные выступы разграничивают стомодеум от носовых ямок. Из материала верхнечелюстных отростков развиваются латеральные зачатки верхней губы и медиальные зачатки щёк.
- При слиянии нижнечелюстных отростков формируются подбородок, нижняя губа, латеральные сегменты щёк.
- Носослёзная борозда проходит между верхнечелюстным и латеральным носовым отростками. В ней развивается носослёзный канал, соединяющий слёзный мешок с нижним носовым ходом. Обструкция канала встречается у 6% новорождённых.
- В конце эмбрионального периода развития (8-я нед.) лицо приобретает человеческие черты.



Дефекты развития лица



Косая лицевая щель



Двусторонняя
расщелина губы



Односторонняя
макростомия



Срединная
щель губы

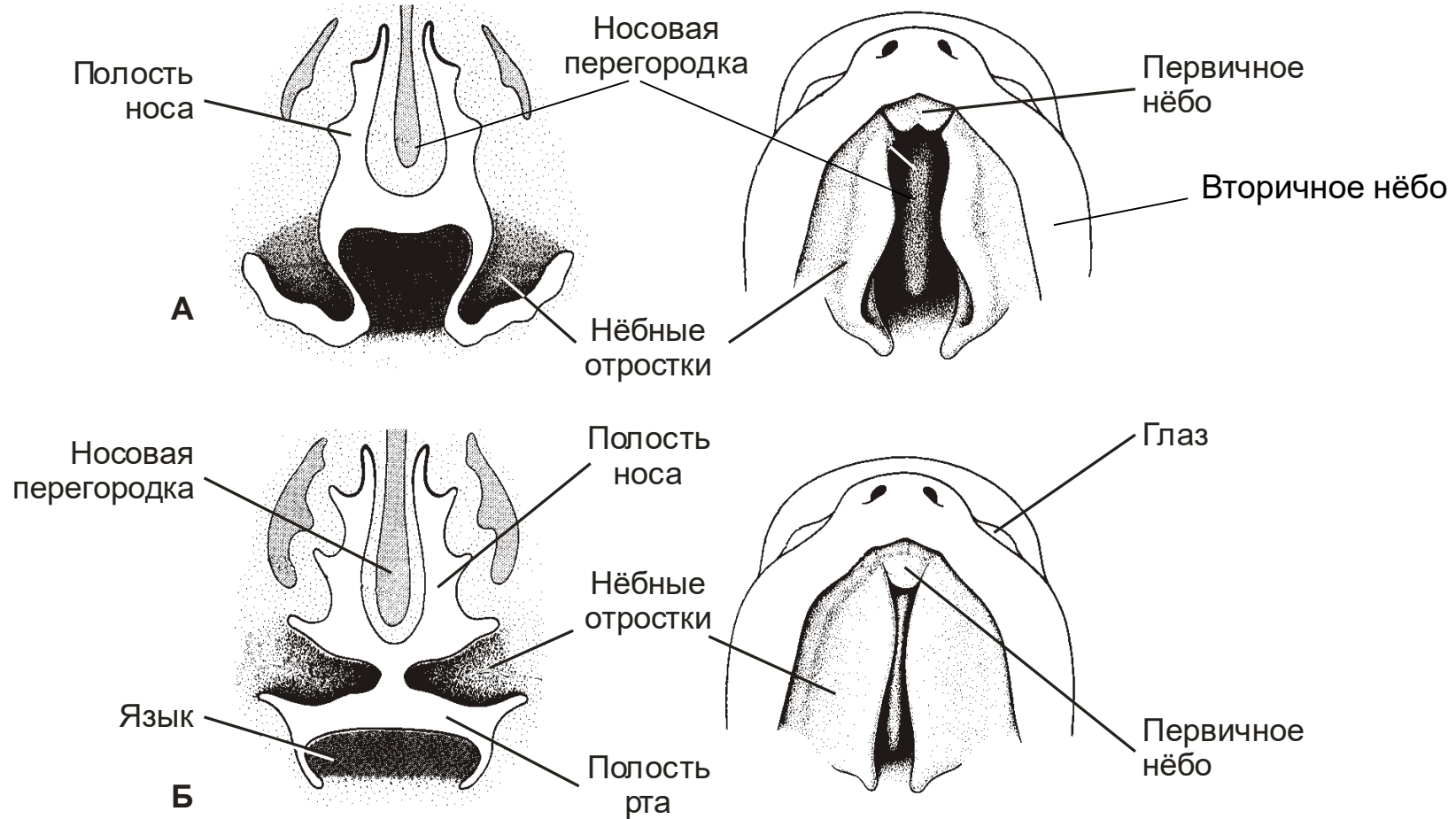
Косая лицевая щель проходит от верхней губы к глазу по линии соединения верхнечелюстного и латерального носового отростков. **Боковая расщелина верхней губы** (заячья губа) является следствием отсутствия сращения между боковым отделом верхней губы, возникающим из верхнечелюстного отростка, и медиального носового отростка.

Макростомия — ненормально широкий рот — результат неполного соединения верхнечелюстного и нижнечелюстного отростков.

Срединная щель губы — дефект развития межмаксиллярного сегмента.

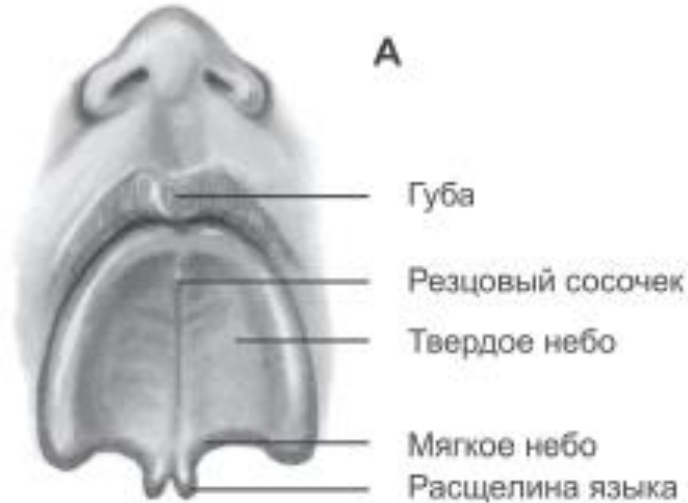
Помимо косметических дефектов, эти пороки челюстно-лицевой области вызывают у ребёнка в первые дни жизни серьёзные нарушения дыхания и питания.

Развитие нёба и носовой перегородки

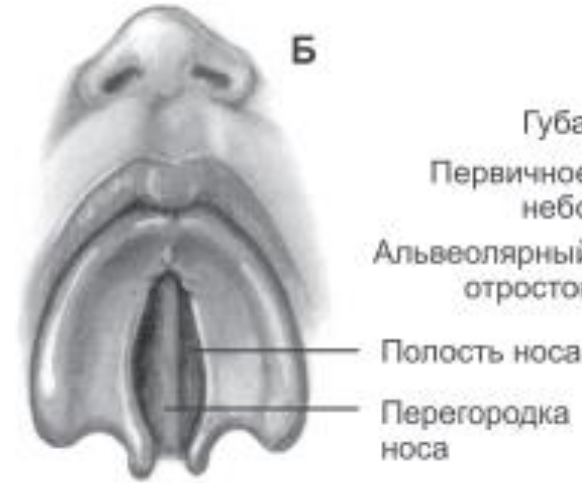


- Носовая перегородка развивается из сросшихся медиальных носовых отростков.
- Из межмаксиллярного сегмента (лобный выступ) развивается первичное нёбо, дающее начало премаксиллярной части верхней челюсти и передней трети твёрдого нёба с резцами верхней челюсти.
- Нёбные отростки верхнечелюстных выступов смыкаются с образованием вторичного нёба, разделяющего полости рта и носа. Из вторичного нёба формируются твёрдое нёбо с клыками и задними зубами, мягкое нёбо и язычок.

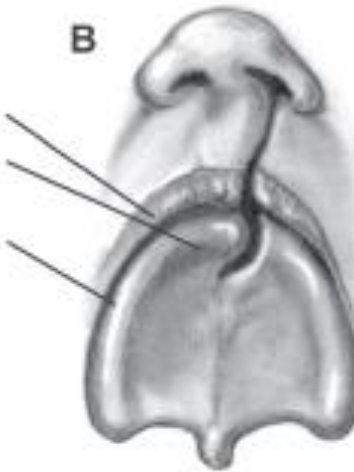
Расщелина нёба (волчья пасть)



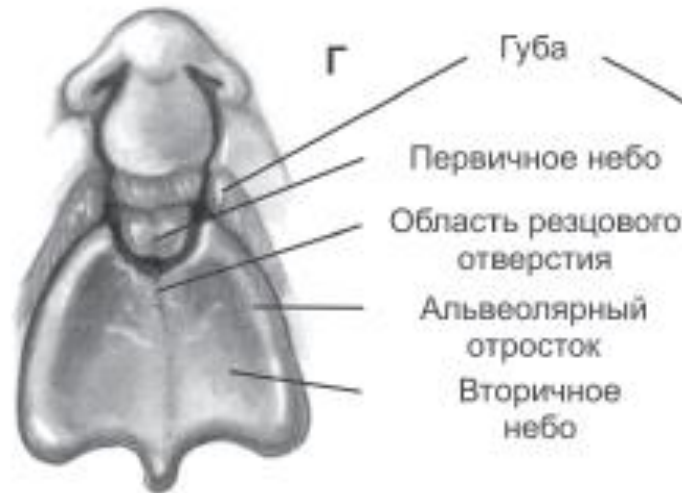Расщепление нёбного язычка



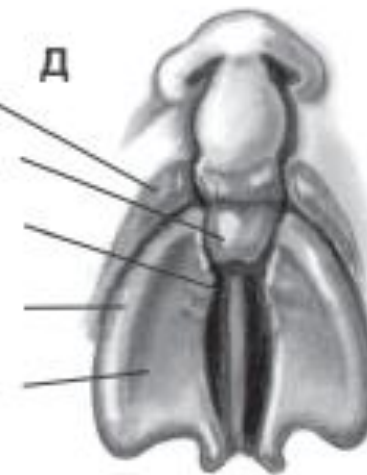
Двусторонняя расщелина в заднем отделе нёба



Односторонняя расщелина губы и альвеолярного отростка верхней челюсти в сочетании с расщелиной первичного нёба. Расщелина губы в сочетании с расщелиной нёба или без неё — встречаются у одного из 1000 новорожденных.



Двусторонняя расщелина губы и альвеолярного отростка в сочетании с двусторонней расщелиной первичного нёба



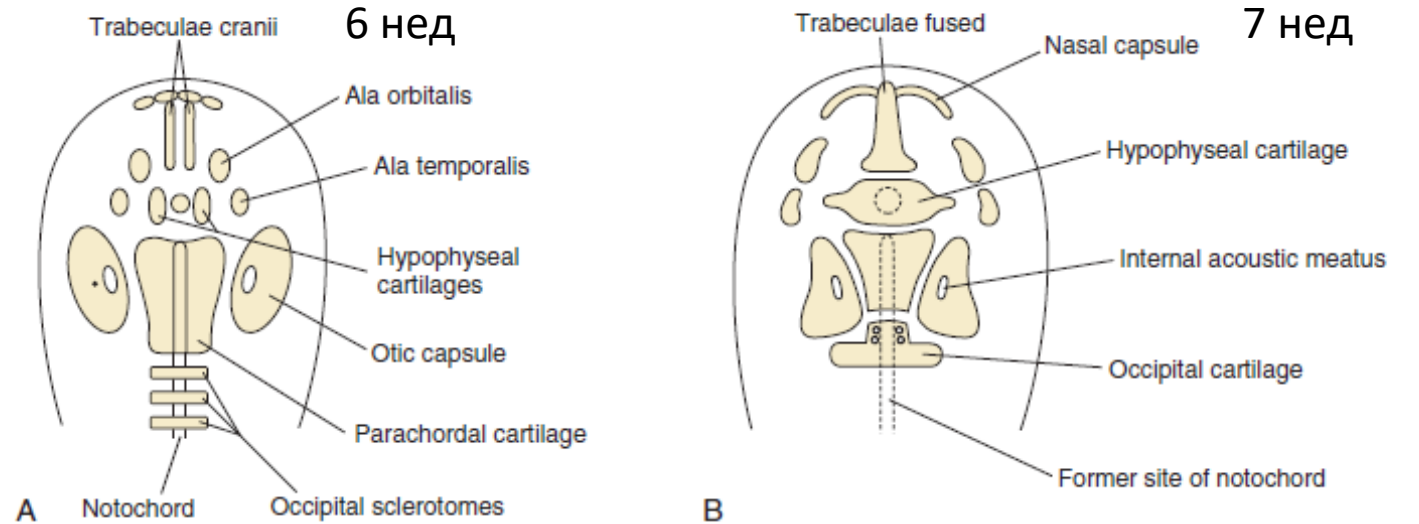
Двусторонняя расщелина губы и альвеолярного отростка в сочетании с двусторонней расщелиной первичного и вторичного нёба

Развитие костей головы



Кости черепа формируются из двух частей путем прямого (внутримембранного) или непрямого (эндохдрального) остеогенеза каждая:

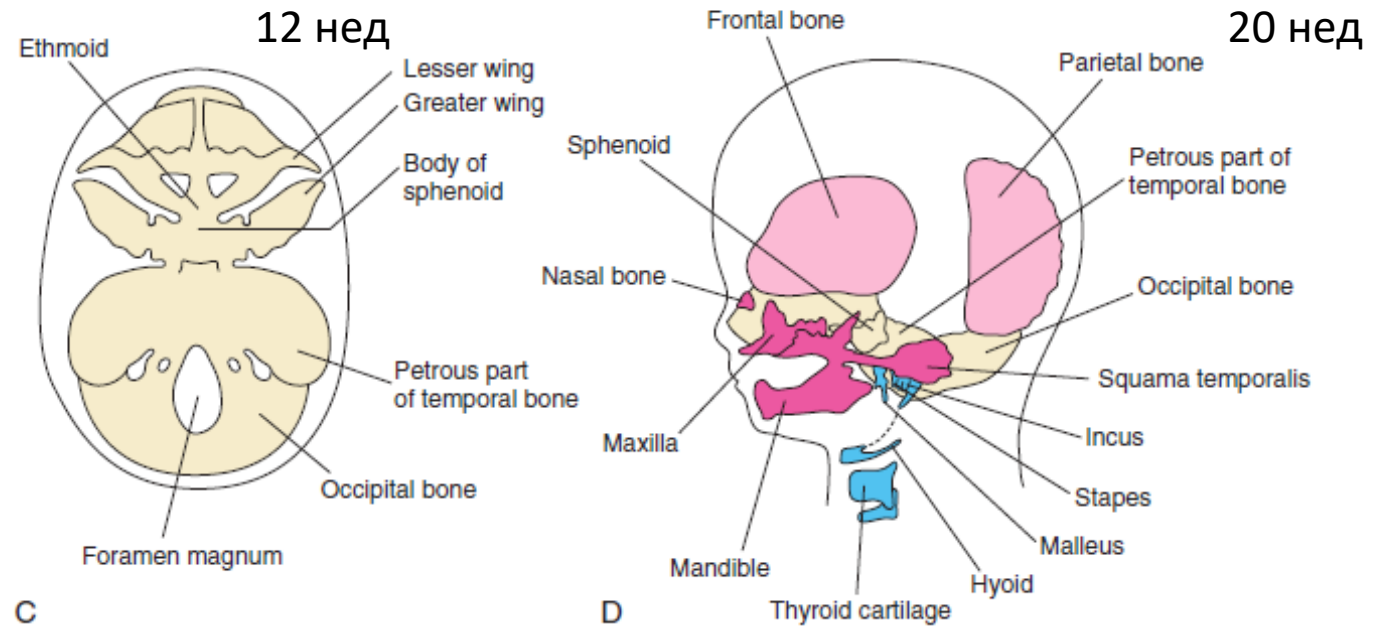
- нейрокраниум, основа и свод черепа, происходит из склеротома затылочных сомитов;
- висцерокраниум, лицевой скелет, происходит из эктомезенхимы глоточных дуг.



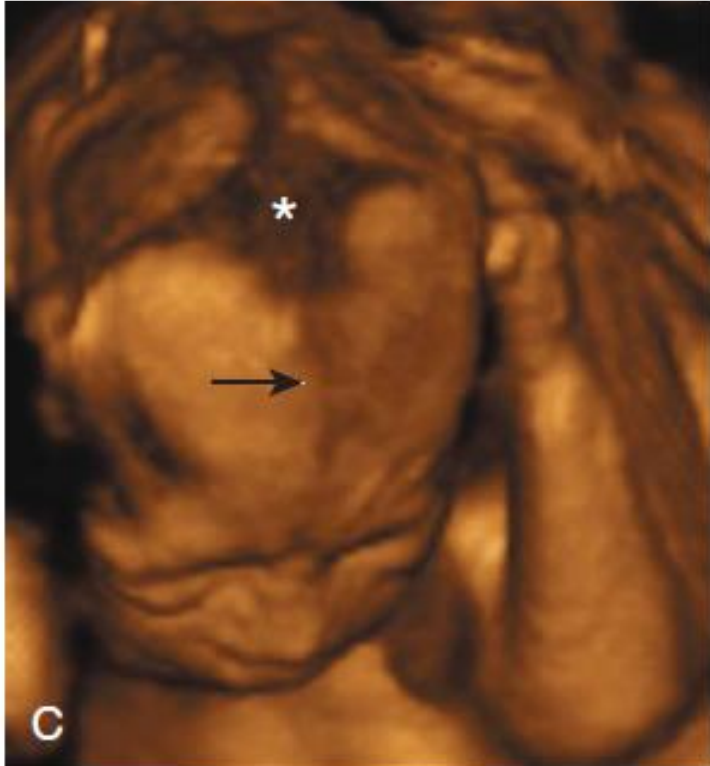
Структуры лицевого скелета

Из лобного отростка формируются лобная кость. Из верхнечелюстных отростков — верхняя челюсть, скуловая кость, небная кость и чешуя височной кости.

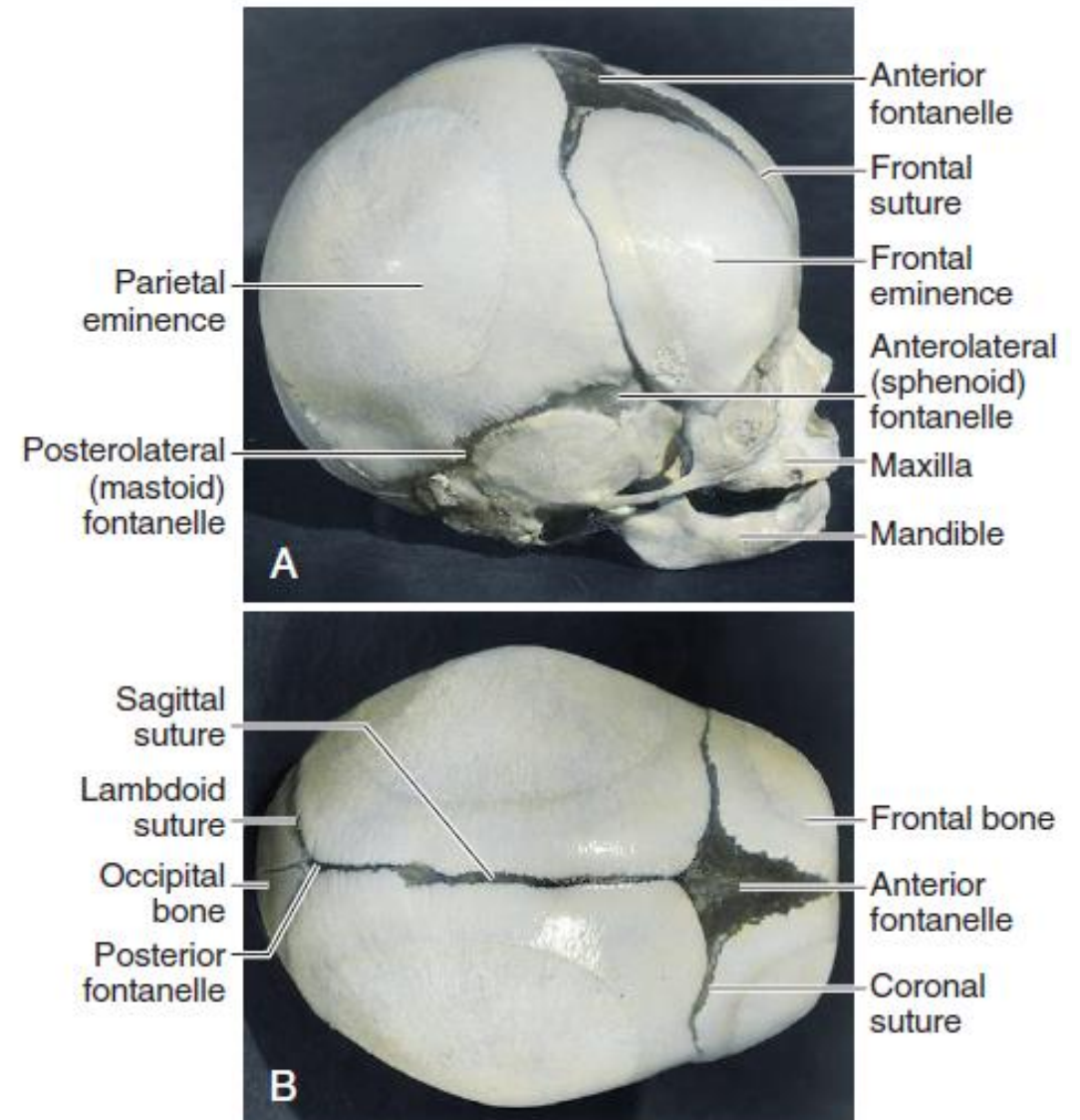
Нижнечелюстные отростки дают начало нижней челюсти. Кости свод черепа и основания черепа формируются из мезенхимы сомитов (мезодерма).



Фиброзные швы свода черепа новорожденного позволяют мозгу увеличиваться в младенчестве и детстве. Увеличение размеров свода черепа происходит в первые 2 года, в период наиболее быстрого постнатального роста мозга. Обычно свод черепа увеличивается в объеме примерно до 16 лет.

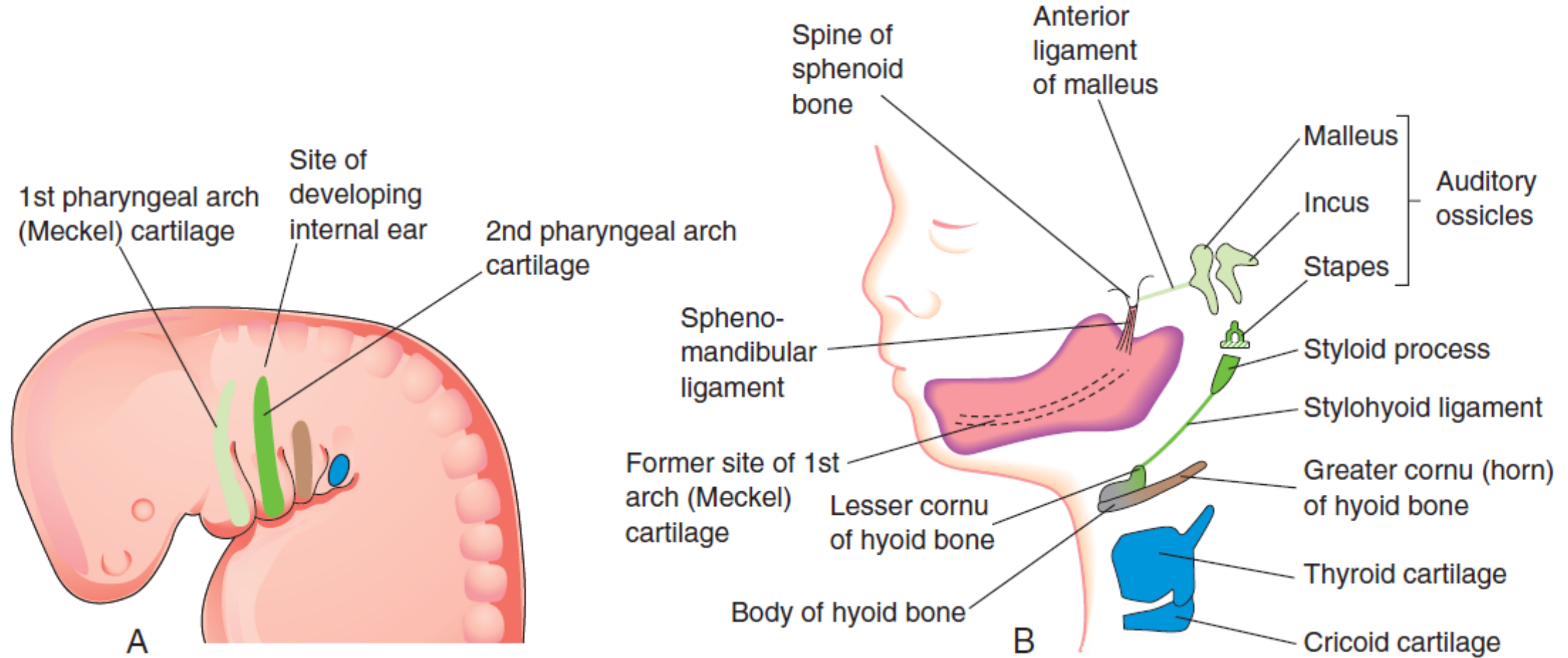


Голова плода в 22 недели, указаны передний родничок (звездочка) и лобный шов (стрелка).



Кости, роднички (всего 6) и швы черепа, разделяющих черепные кости, ребенка через 2 месяца после рождения.

Развитие хрящей головы и шеи



First arch cartilage

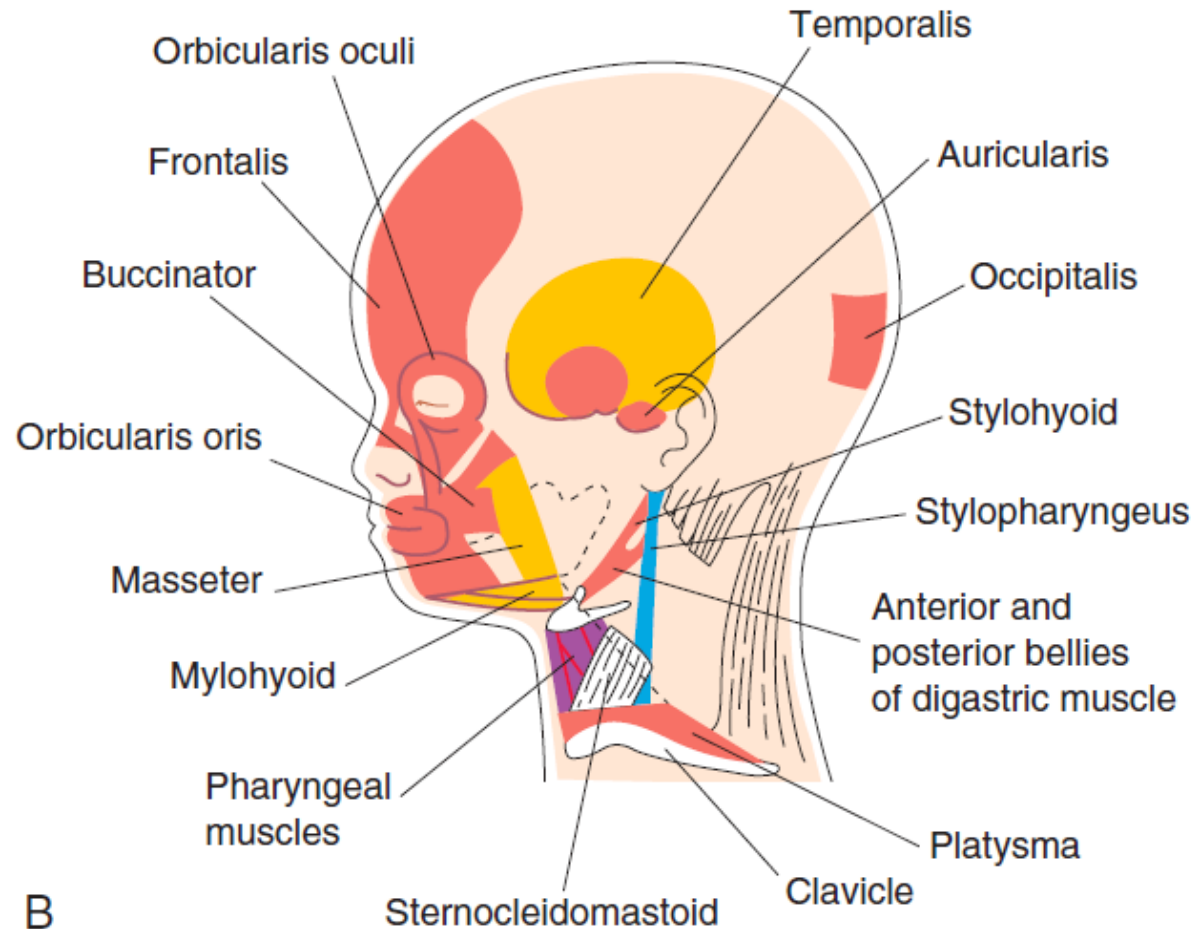
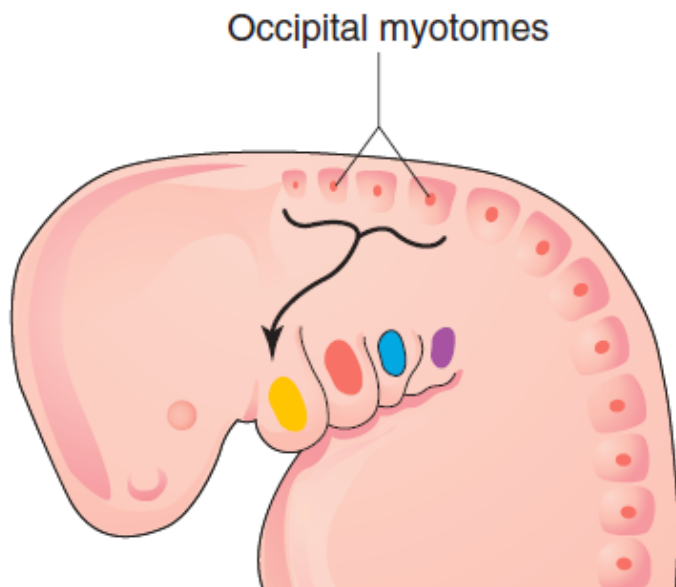
Second arch cartilage

Third arch cartilage

Fourth and sixth arch cartilages

Развитие мышц головы и шеи

Затылочные сомиты (1-5) срастаются на ранней стадии эмбрионального развития и не участвуют в формировании сегментированных скелетных структур. Клетки миотома мигрируют в первую дугу.



A
Они также
дают начало
мышцам
языка.

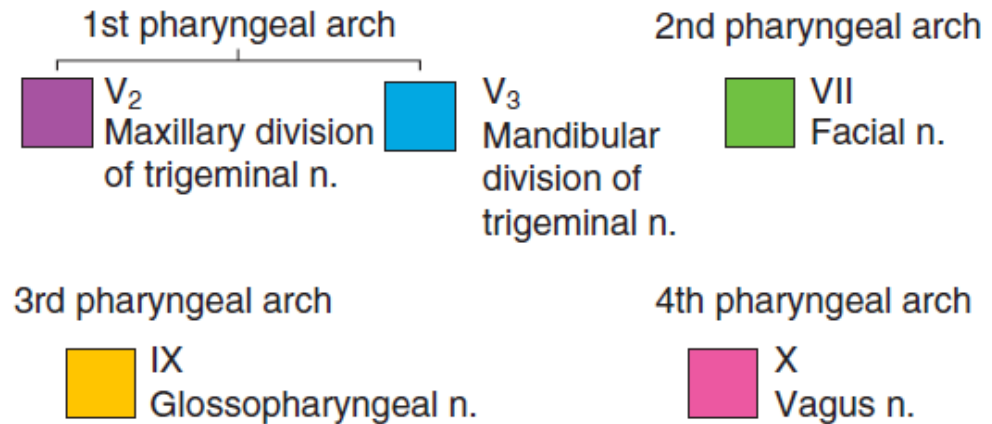
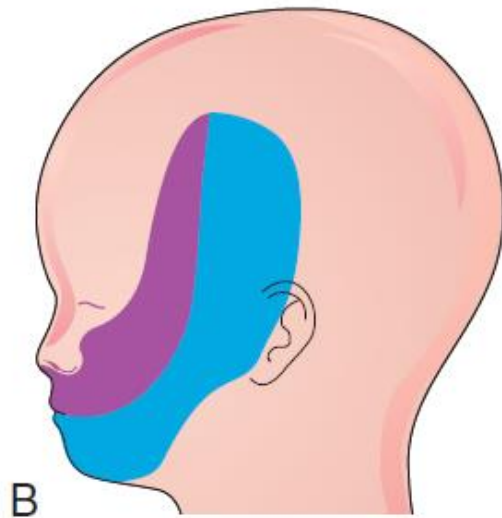
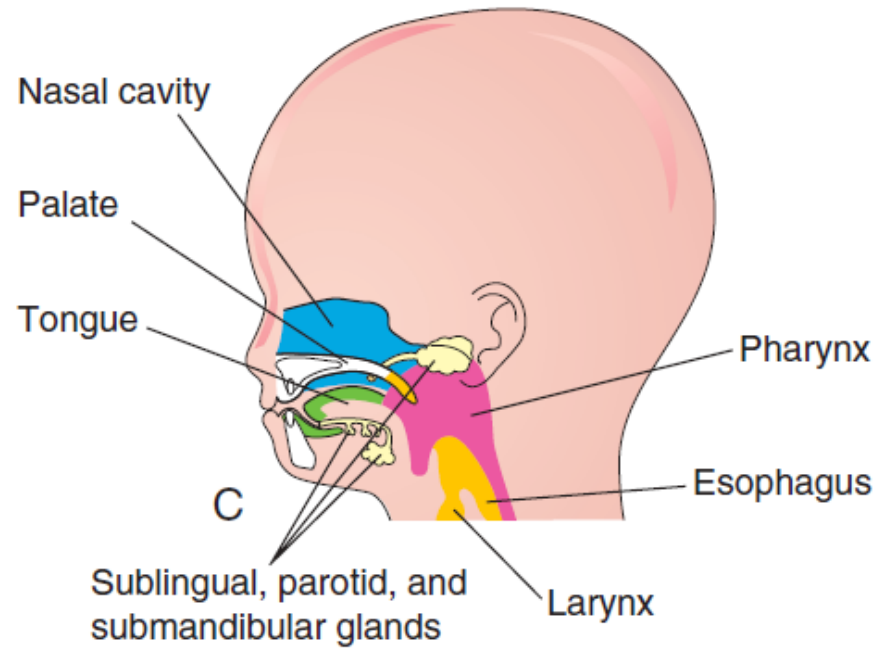
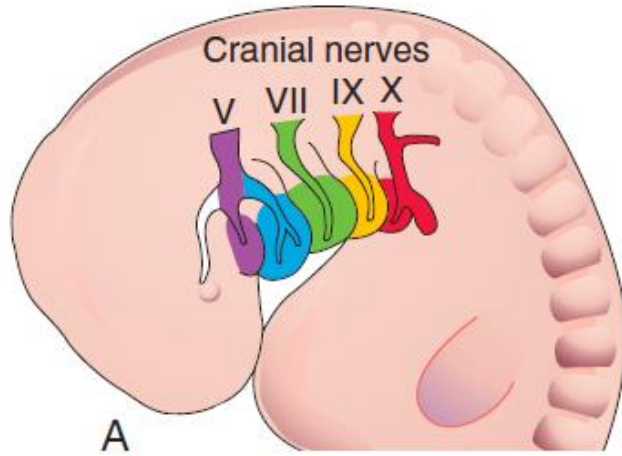
First arch
muscles

Second arch
muscles


Third arch
muscles

Fourth and sixth
arch muscles

Иннервация структур глоточного аппарата



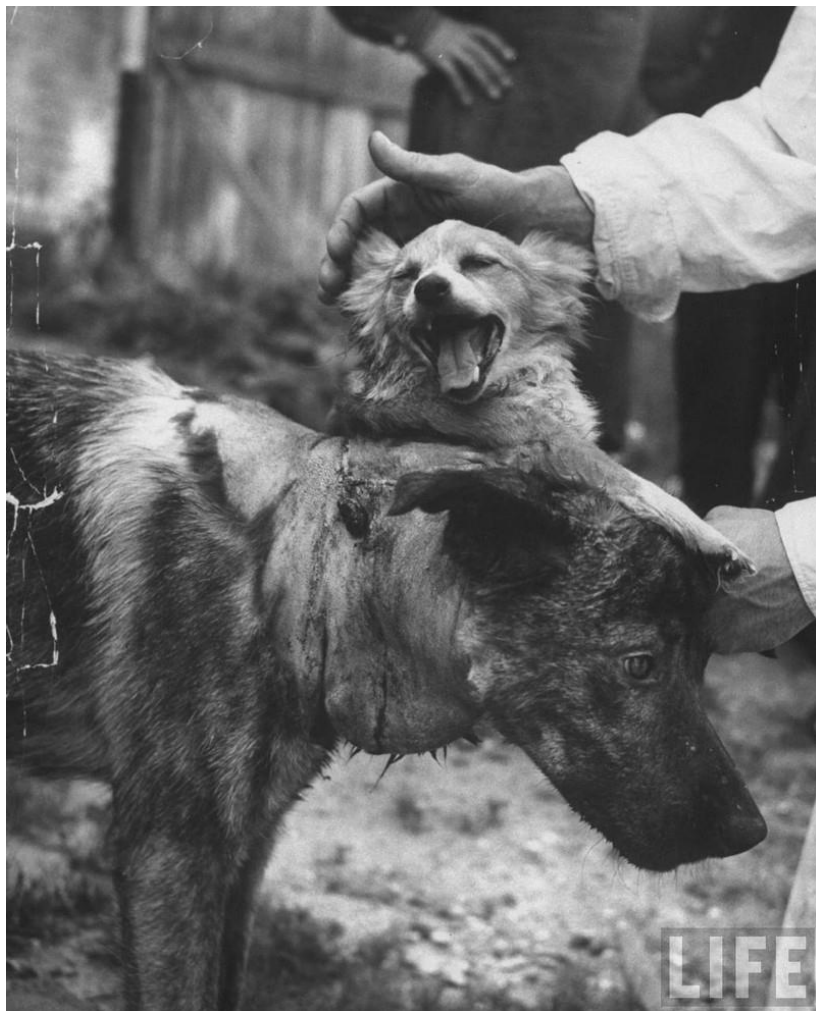Итальянский нейрохирург Серджио Канаверо (Sergio Canavero) решил повторить эксперименты героя (профессор Керн) фантастики Александра Беляева



«Голова профессора Доуэля» фантастический роман Александра Беляева, впервые опубликованный в 1925 г. Сам автор называл его автобиографической историей, так как в период болезни (туберкулез позвоночника) был практически полностью парализован и на собственном опыте ощутил, каково это — быть «головой без тела». Книга поднимает вопросы о границах допустимого в экспериментах над людьми и об ответственности ученого перед обществом.



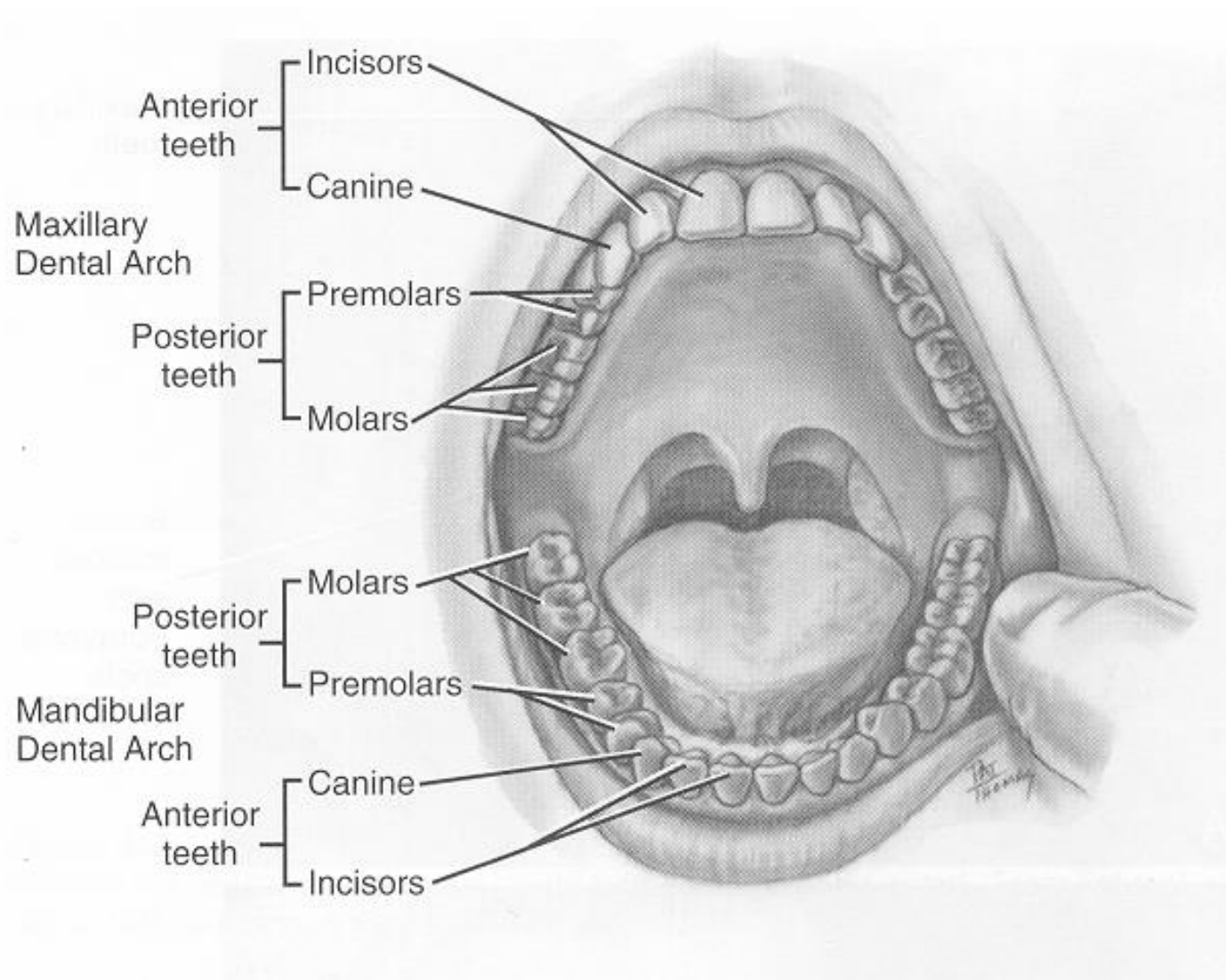
Эксперименты доктора Сергея Сергеевича Брюхоненко в 20-30-х годах прошлого века по созданию аппарата искусственного кровообращения позволили осуществить ему пересадку головы щенка собаки на шею его матери (1933).



В 1954 году в СССР доктор Владимир Петрович Демихов пришил голову и переднюю часть тела щенка к шее взрослой собаки. «Биологическая конструкция», как называли ее ученые, а по сути, собака с двумя головами жила несколько дней. Головы ели и даже пытались лаять. Всего Демиховым было создано 20 двухголовых собак.



2. Органы полости рта

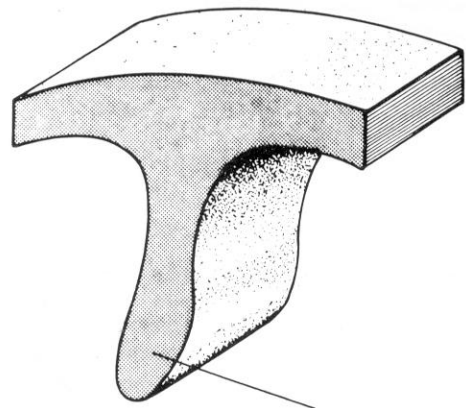
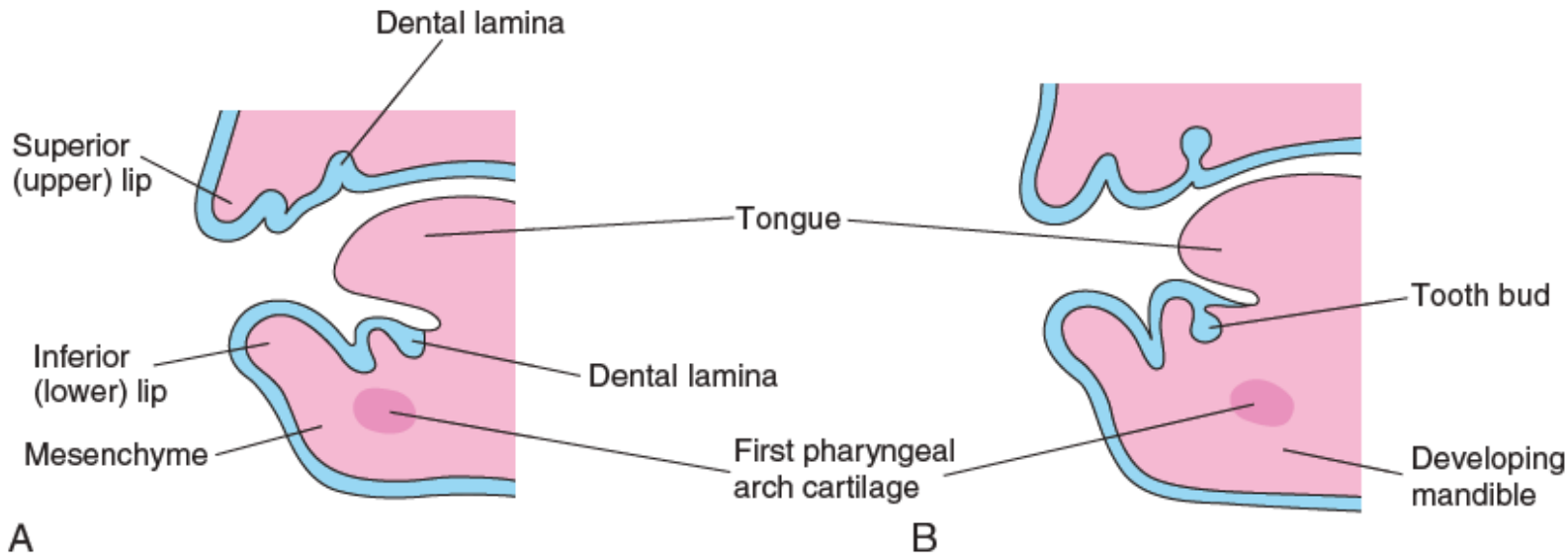


Слизистая оболочка кожного типа содержит многослойный плоский неороговевающий эпителий и собственный слой. Мышечного слоя слизистой оболочки, как правило, нет. Складки слизистой оболочки в местах локализации лимфоидной ткани образуют миндалины.

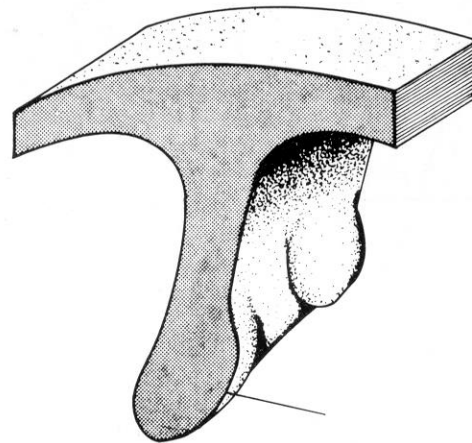
Подслизистая оболочка содержит множество мелких слюнных желёз. Отсутствует на поверхности языка, в области дёсен и твёрдого нёба.

Мышечная оболочка это – поперечнополосатые мышцы языка, губ, щёк, нёба.

Развитие зубов



Зубная пластинка



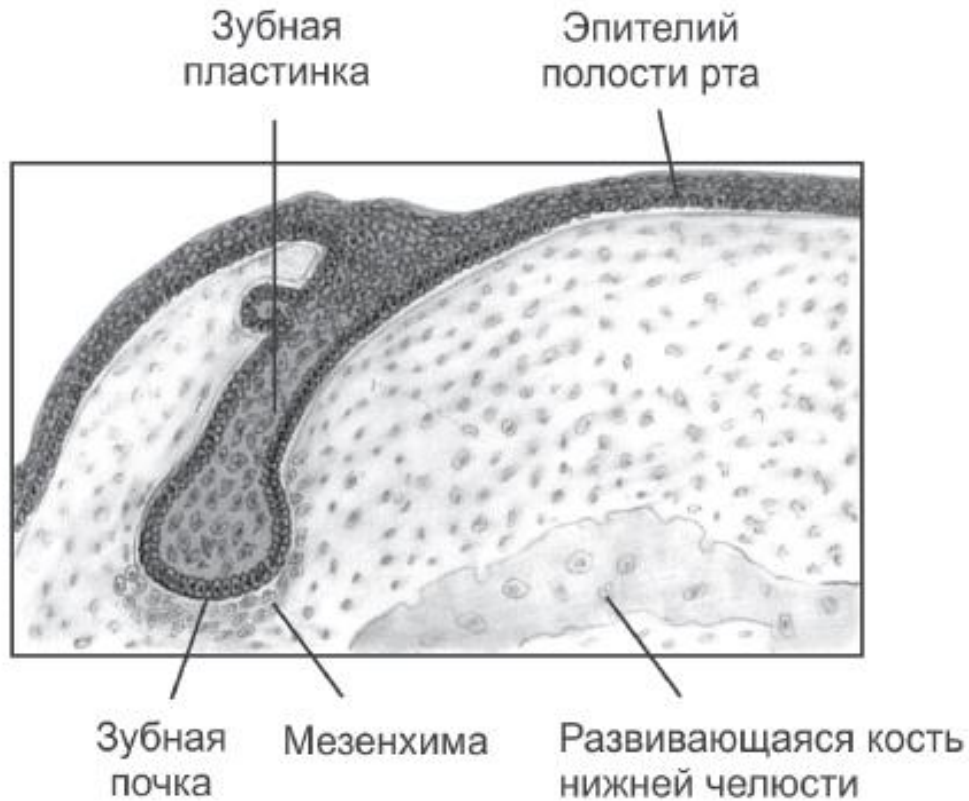
Зубная почка

Происходящая из нервного гребня часть одонтогенной мезенхимы оказывает индуцирующее влияние на эктодерму стомодеума – первичной полости рта (6 неделя).

Покрывающий поверхность челюстных дуг эпителий в области закладки зубов утолщается и врастает в подлежащую мезенхиму (зубная пластинка).

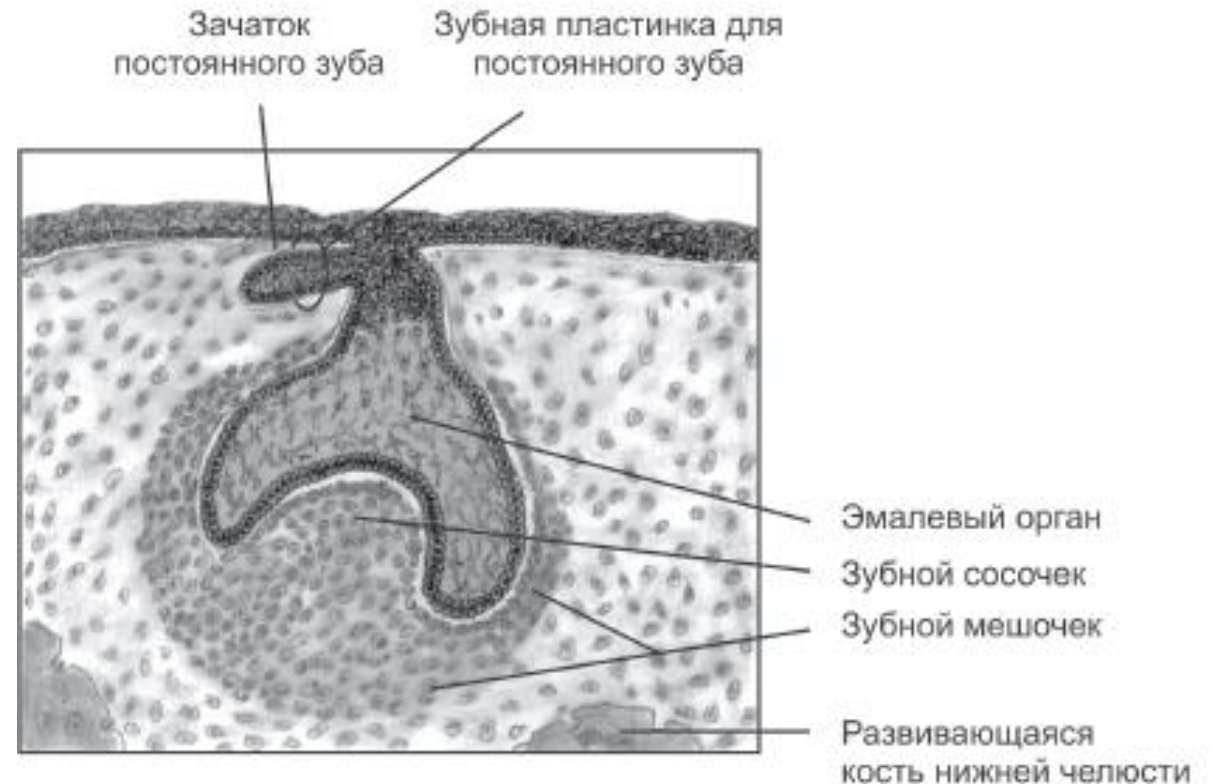
Материал зубных пластинок служит источником для развития зубных почек.

Стадия зубной почки (I стадия)



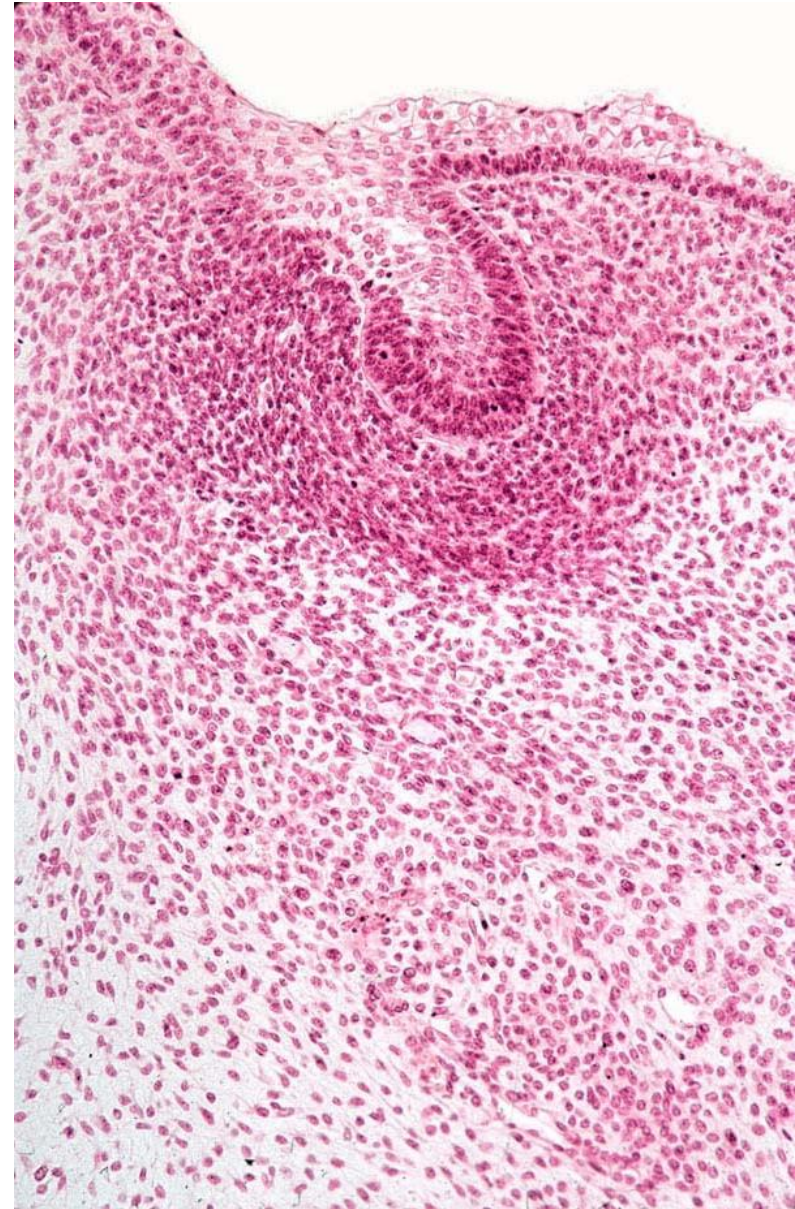
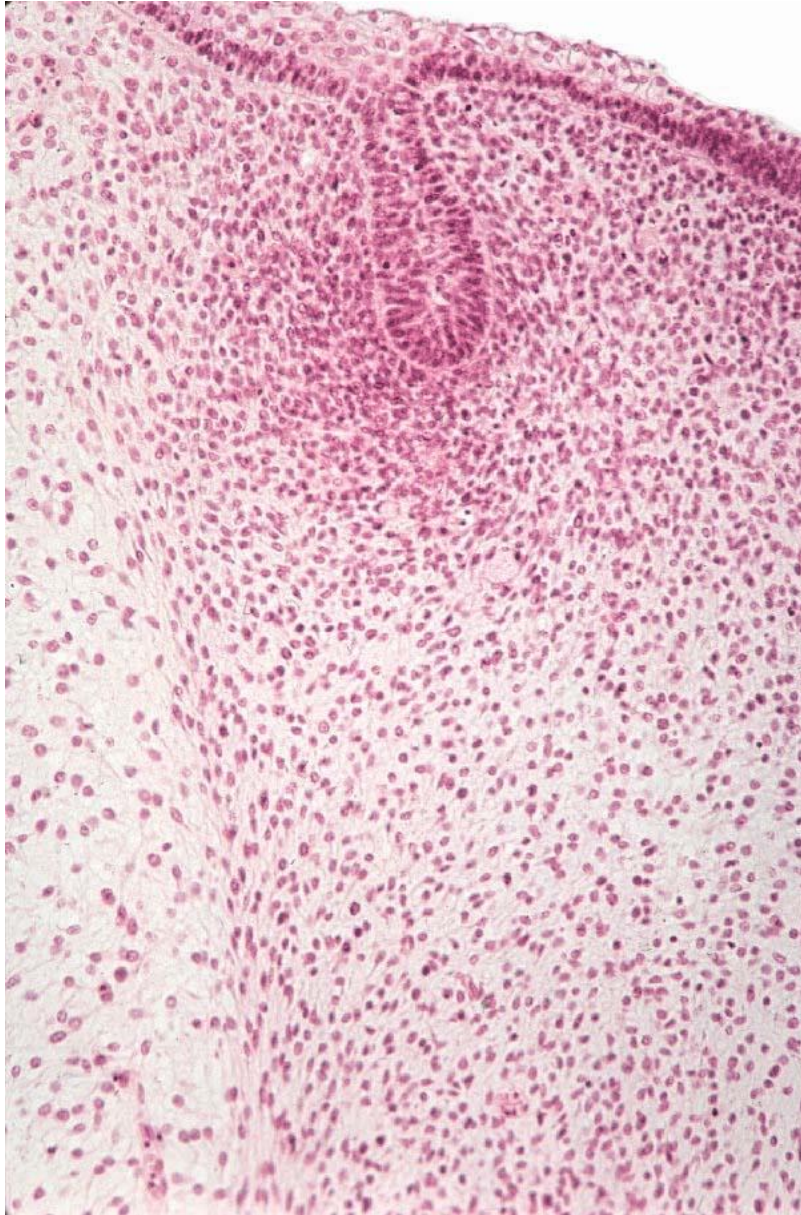Эпителиальные клетки концевой части зубной пластинки интенсивно размножаются и образуют круглое расширение, называемое зубной почкой, — зачаток эмалевого органа. В зубной пластинке в верхней и нижней челюсти находятся по 10 зубных почек (молочные зубы).

Стадия зубной чаши (II стадия)



Зубная почка, образуя эмалевый орган, приобретает форму чаши. Одонтогенная мезенхима внутри зубной почки конденсируется в плотную клеточную массу — зубной сосочек. Эмалевый орган отделен от зубного сосочка базальной мембраной. Эктомезенхима, окружающая зубной зачаток, образует зубной мешочек.

Стадия зубной почки (I стадия)



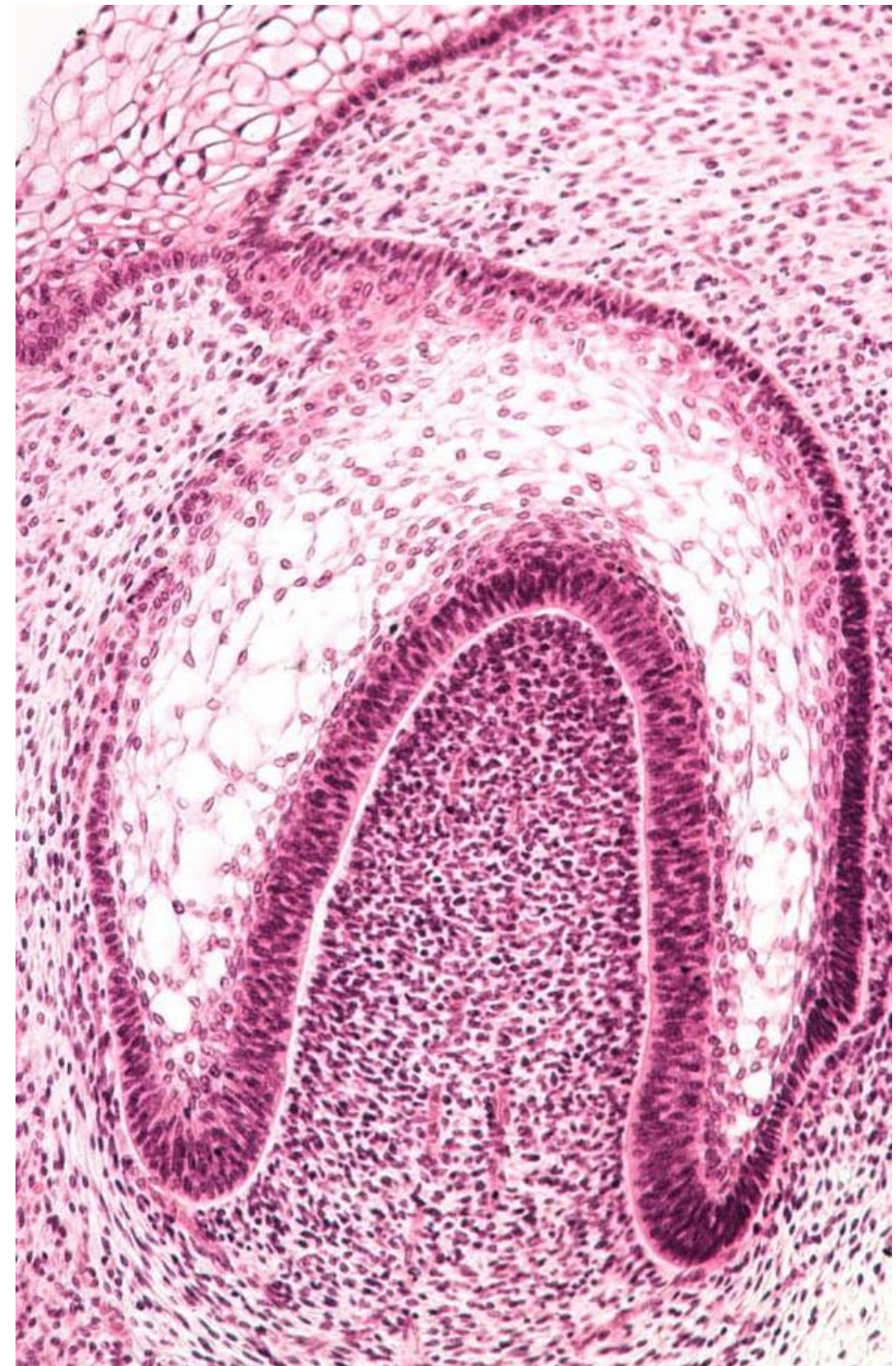
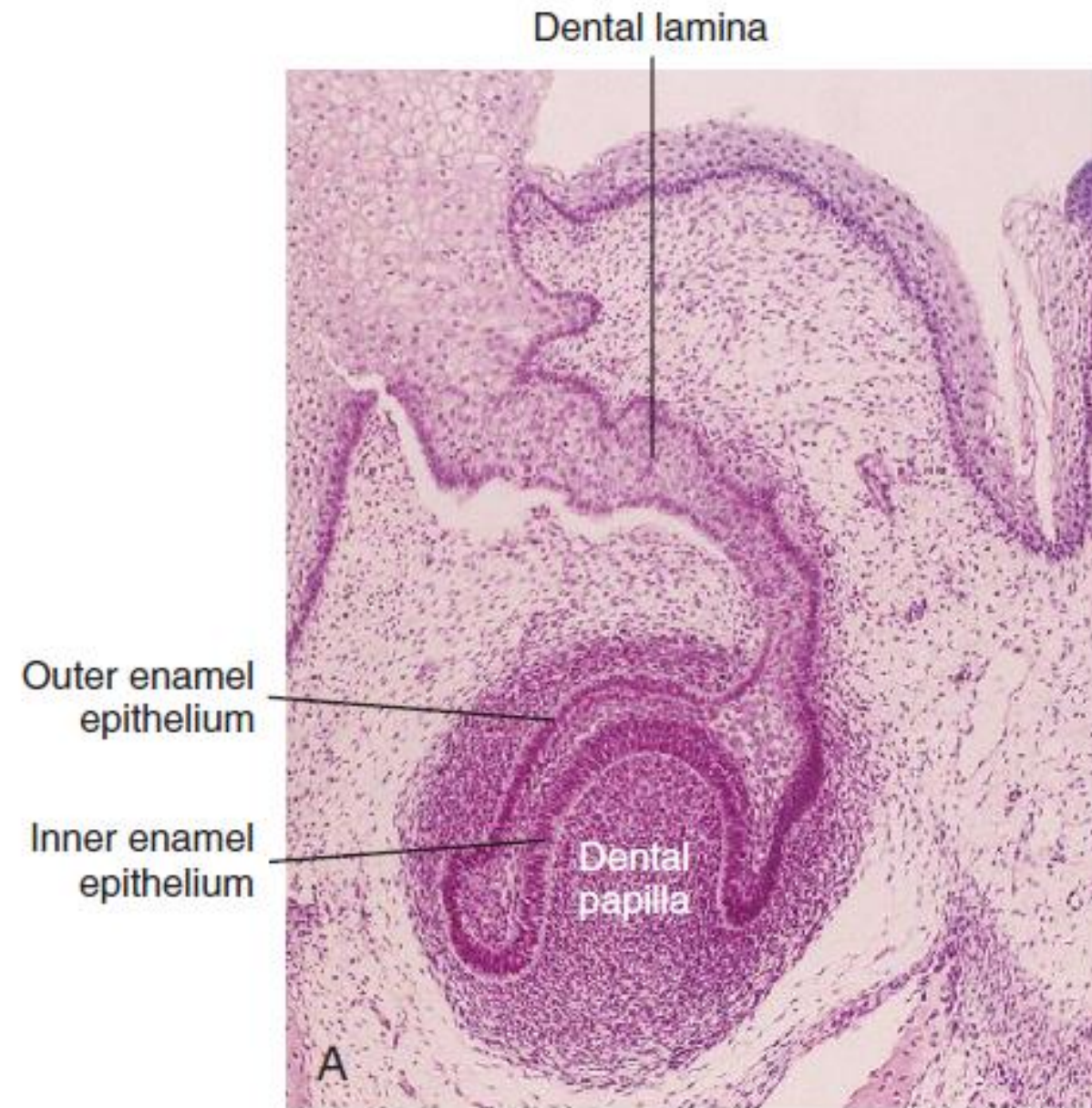
Зубной зачаток на стадии зубной чаши

В конце стадии зубной чаши все три основных зачатка зуба — эмалевый орган, зубной сосочек и зубной мешочек — консолидированы в единую структуру — (10 неделя).

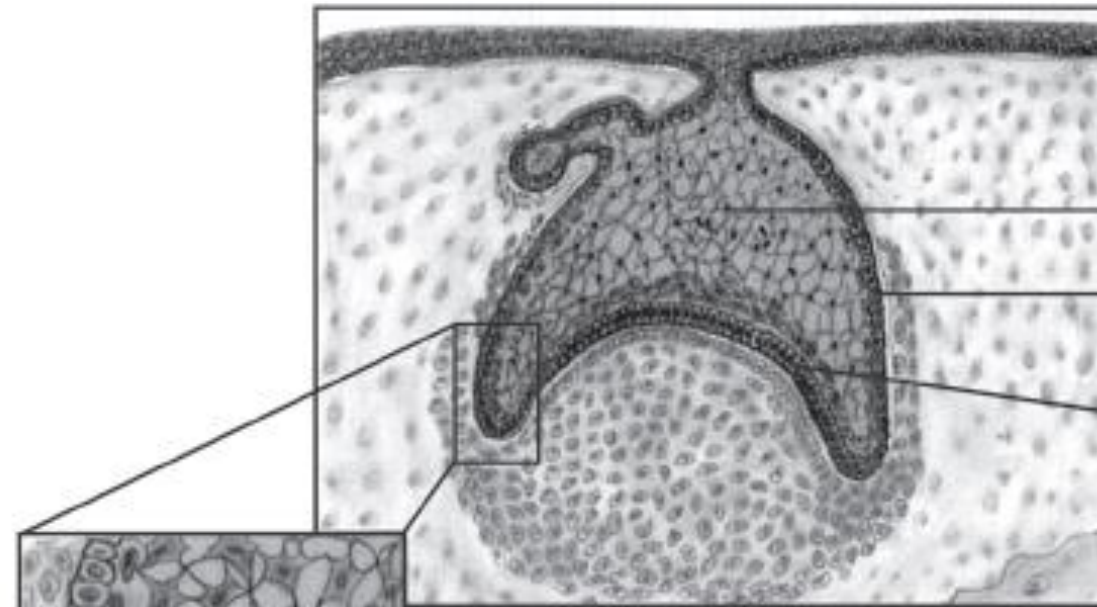
Зачаток	Характеристика	Образуемая часть зуба
Эмалевый орган	Зубная почка приобретает форму чаши с глубокой центральной инвагинацией	Эмаль
Зубной сосочек Эктомезенхима	Конденсированная масса мезенхимных клеток, заполняющая чашу эмалевого органа	Дентин и пульпа
Зубной мешочек Эктомезенхима	Конденсированная масса мезенхимных клеток, окружающая эмалевый орган	Цемент, связка периодонта, альвеолярный отросток кости

На 10-й неделе начинается закладка постоянных передних зубов. На данной стадии их зачаток представлен выростом зубной пластинки на участке между эмалевым органом в составе зубного зачатка молочного зуба и покровным эпителием полости рта. Постоянные моляры не имеют молочных предшественников. В закладке этих шести зубов в каждой зубной дуге участвуют выросты зубной пластинки, расположенные кзади от места закладки в ней молочных зубов.

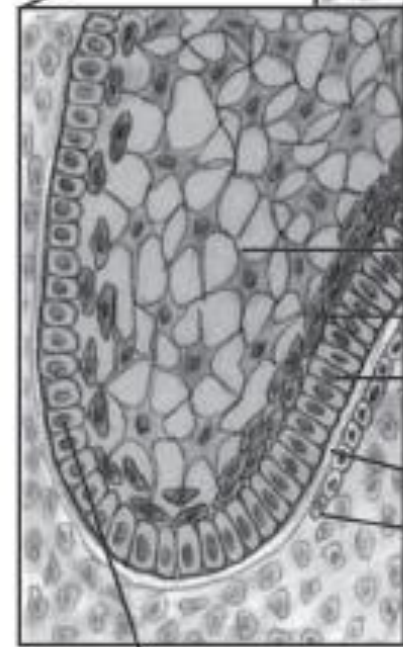
Стадия чаши (12 нед)



Зачаток зуба на стадии колокола (III стадия)

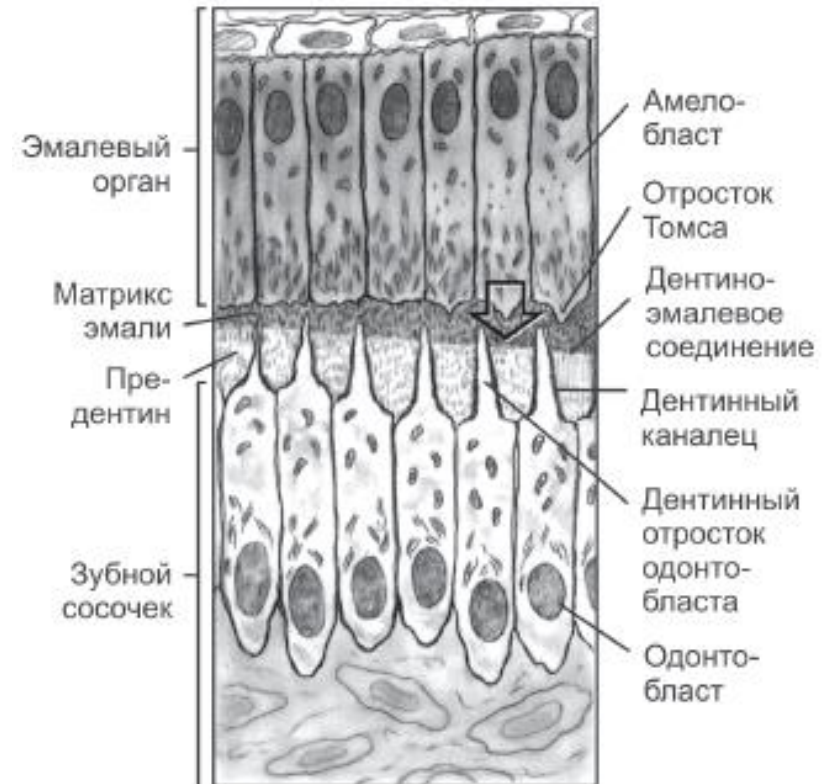


- Эмалевый орган
- Наружный эмалевый эпителий
- Внутренний эмалевый эпителий

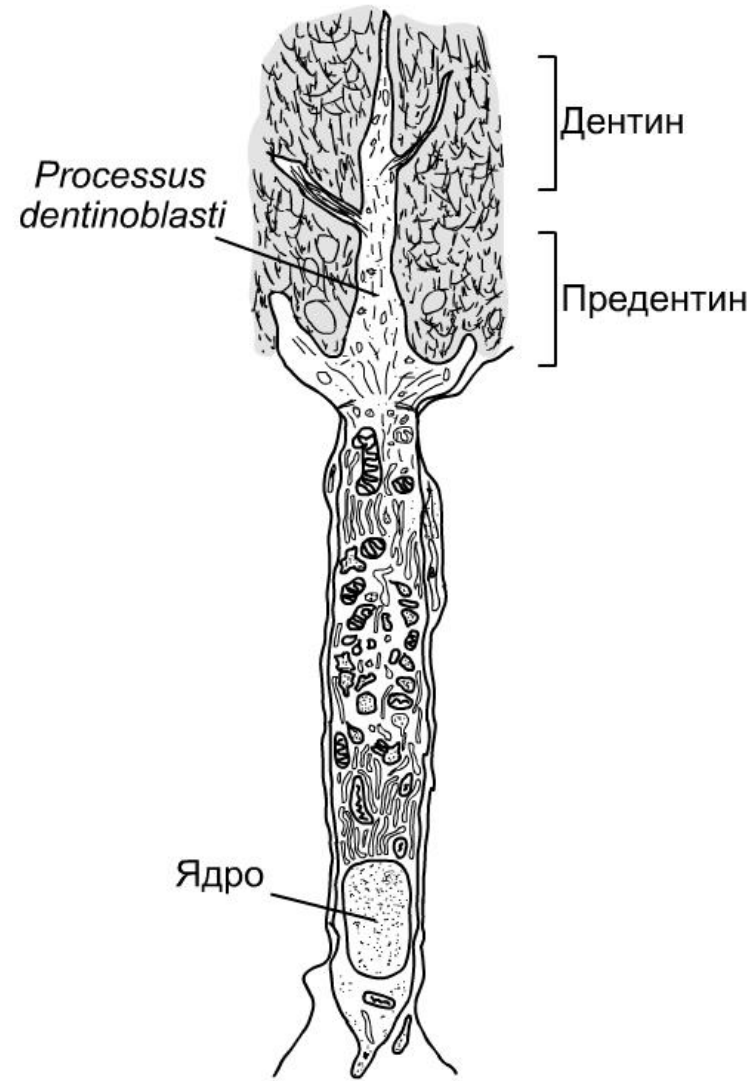
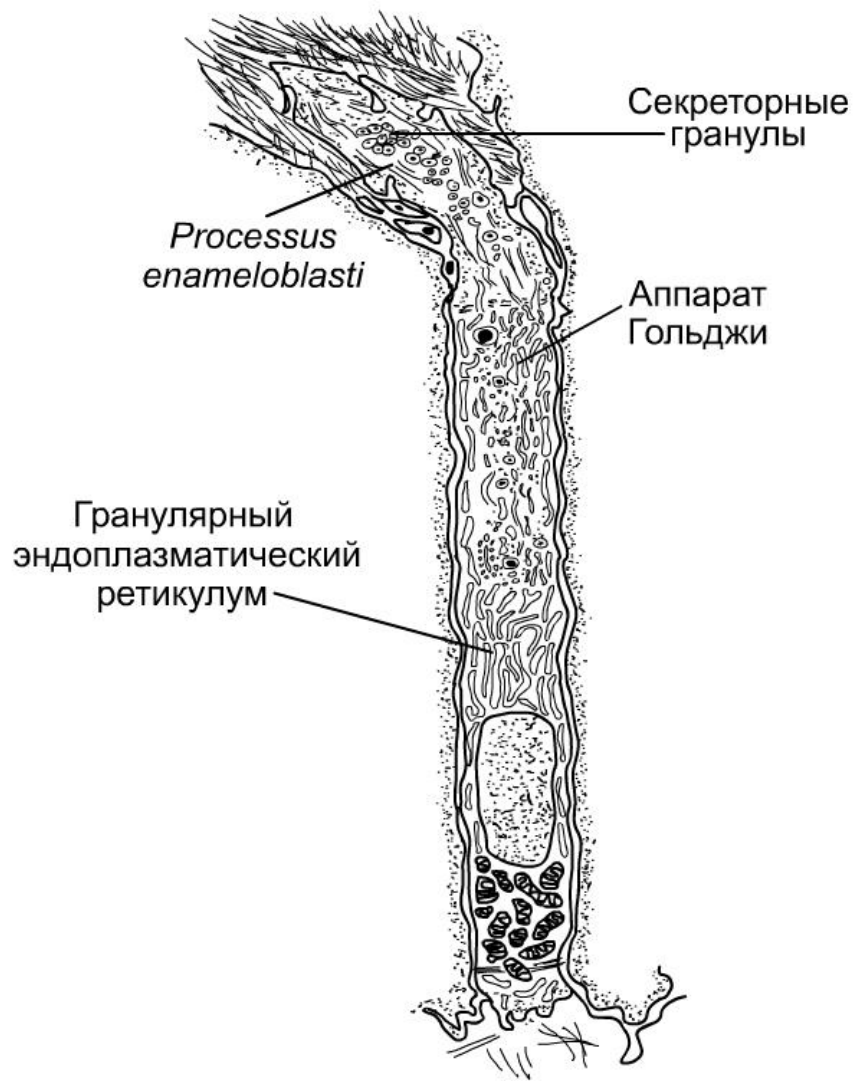


- Звездчатый ретикулум
- Промежуточный слой
- Внутренний эмалевый эпителий
- Базальная мембрана
- Наружные клетки зубного сосочка

Наружный эмалевый эпителий



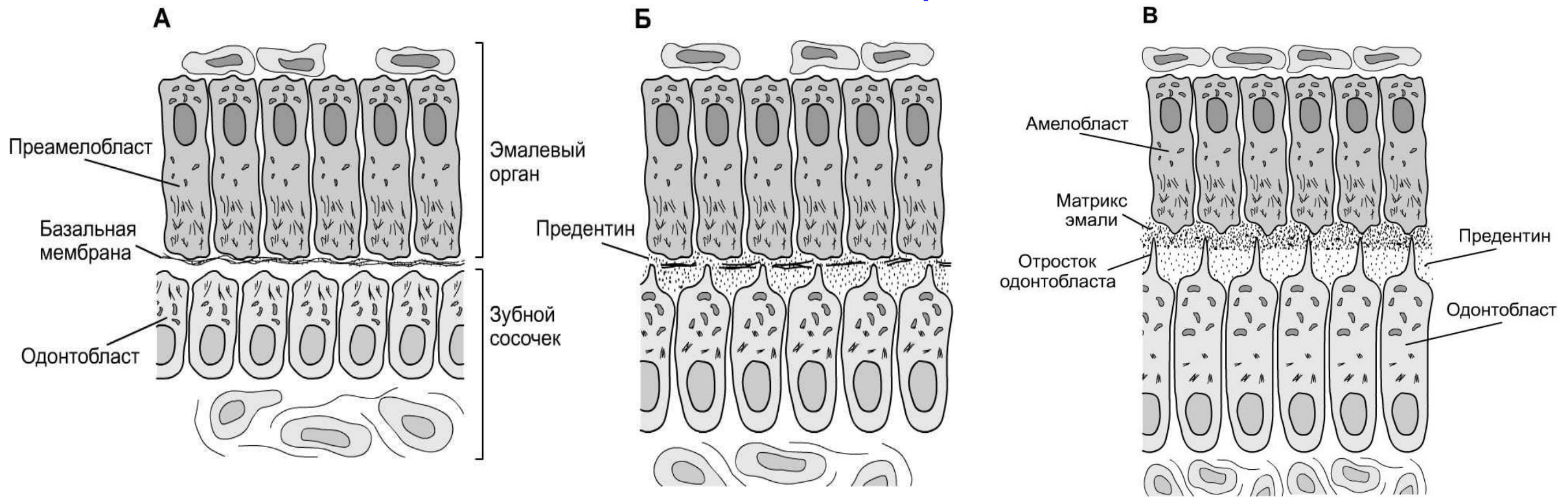
- Эмалевый орган
- Матрикс эмали
- Предентин
- Зубной сосочек
- Амелобласт
- Отросток Томса
- Дентино-эмалевое соединение
- Дентинный каналец
- Дентинный отросток одонтобласта
- Одонтобласт



Амелобласт — очень узкая, призматическая клетка. В апикальной части клетки присутствует отросток (*processus ameloblasti*). По окончании образования эмали амелобласт погибает.

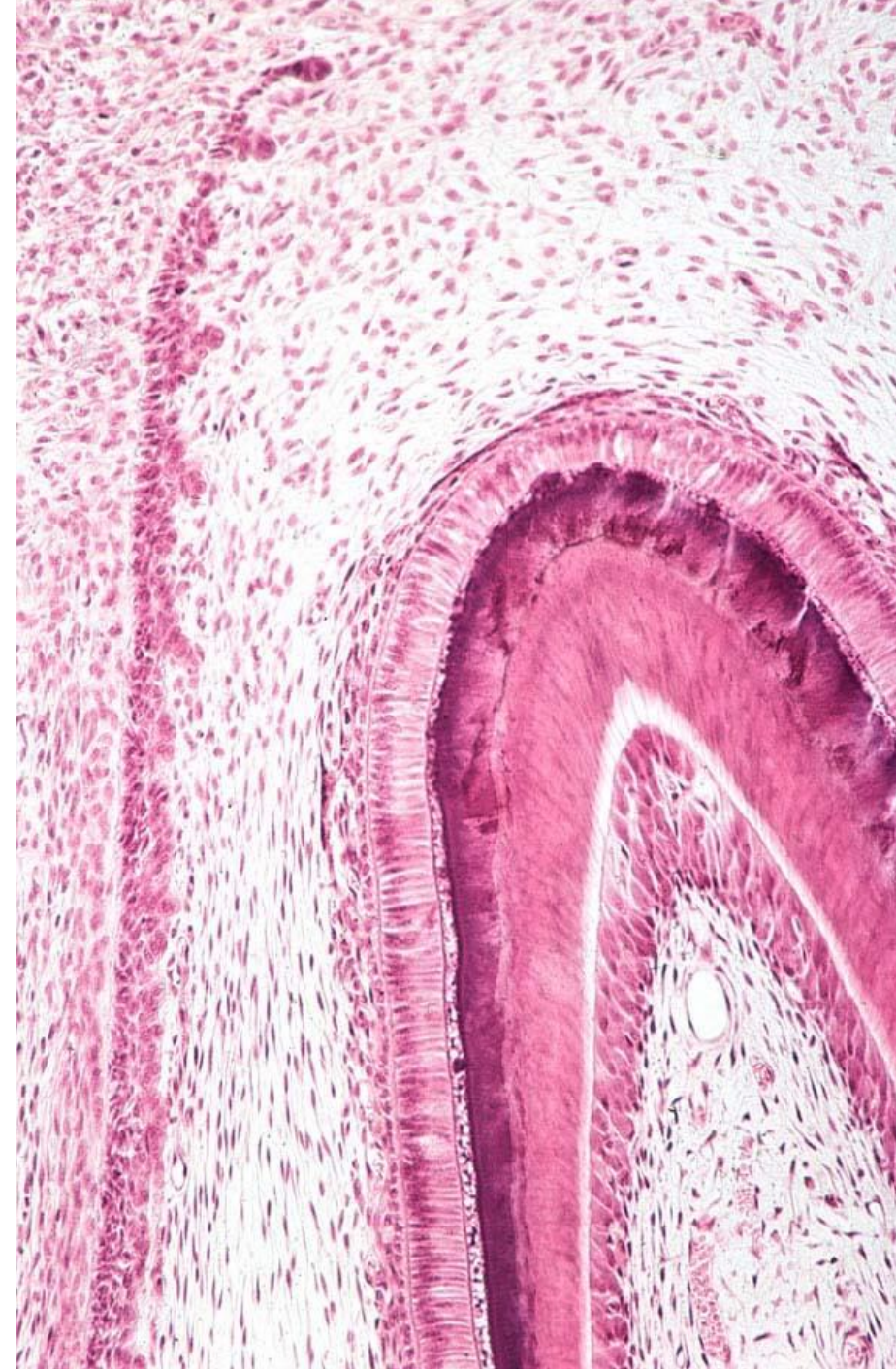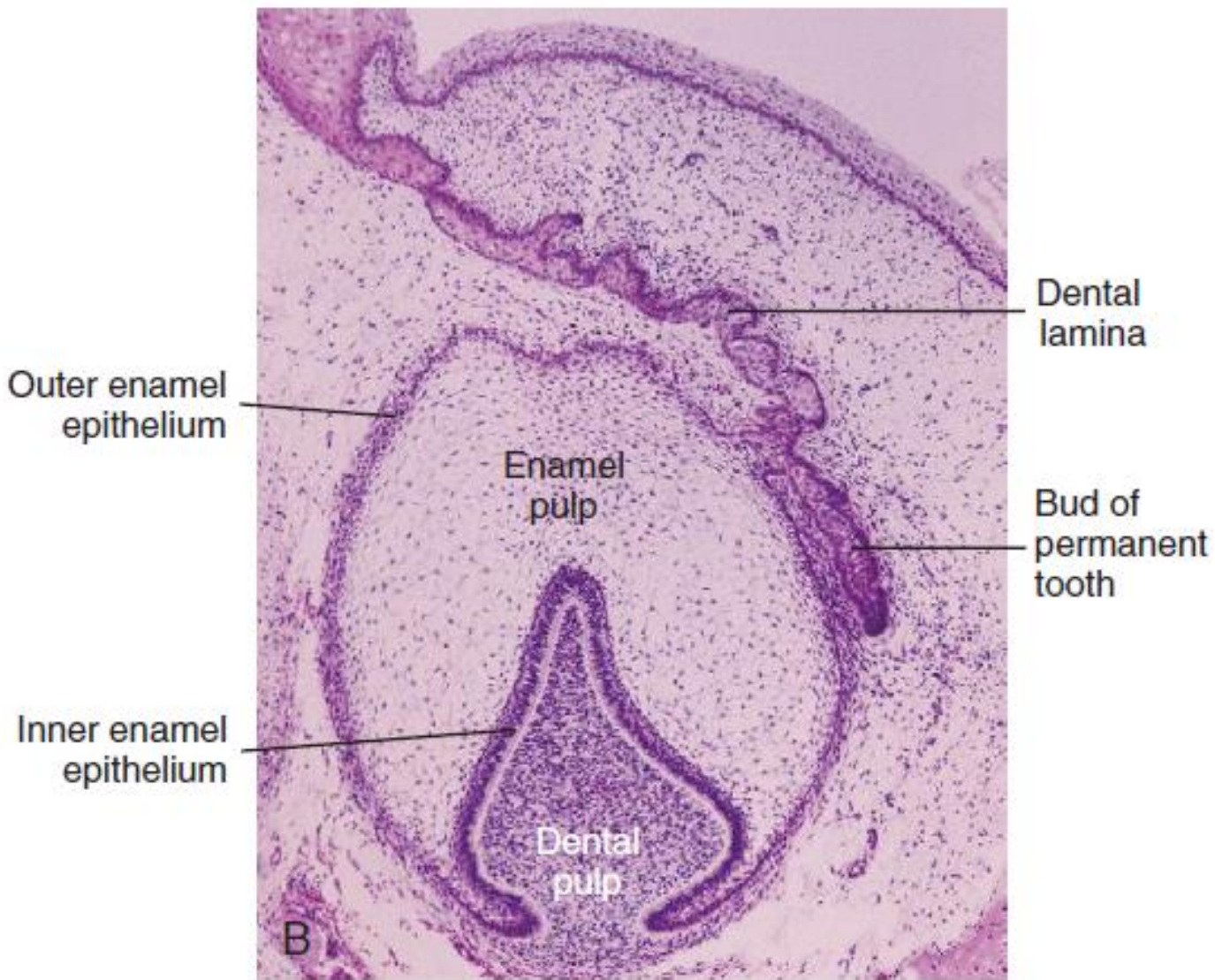
Одонтобласт — высокая цилиндрическая клетка. Основную часть цитоплазмы занимает хорошо развитая гранулярная эндоплазматическая сеть. Отростки одонтобластов (*processus dentinoblasti*) проникают в минерализованный матрикс дентина.

Стадия оппозиции и созревания



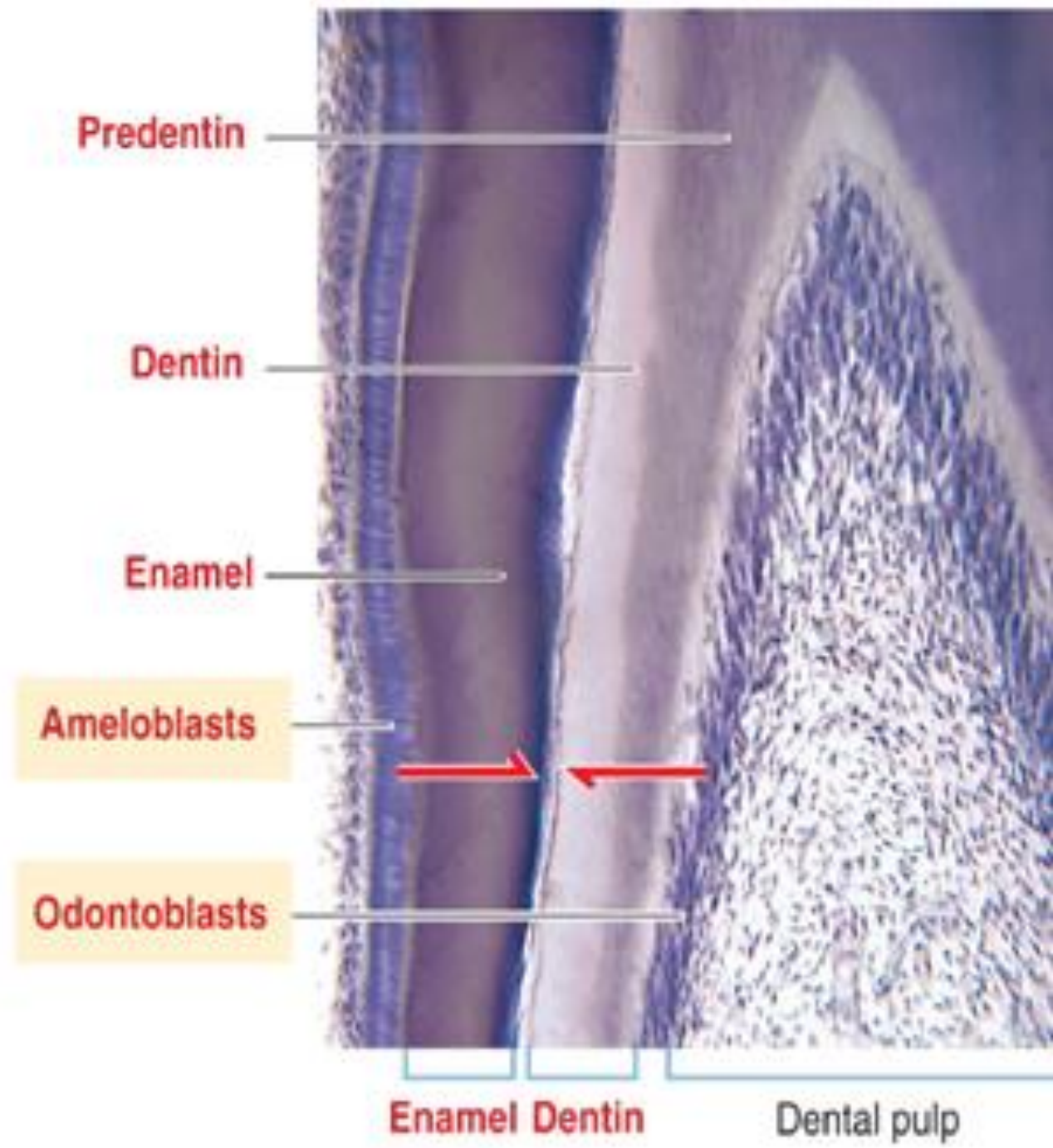
А — преамелобласты дифференцируются из клеток внутреннего эмалевого эпителия. Поверхностные клетки зубного сосочка дифференцируются в одонтобласты. Б — одонтобласты вырабатывают и секретируют компоненты для матрикса дентина в промежутке между базальной мембраной и секреторной поверхностью одонтобластов. Базальная мембрана между преамелобластами и одонтобластами дезинтегрирует. Это позволяет преамелобластам вступить в контакт с только что сформированным предентином и дифференцироваться в амелобласты. В — **дентиноэмалевое соединение**. Амелобласты образуют матрикс эмали на стороне, обращённой к предентину. По мере протекания регулярного и ритмичного процесса формирования матрикса эмали и дентина секретирующие поверхности амелобластов и одонтобластов удаляются от дентиноэмалевого соединения.

Стадия колокола (15 нед)

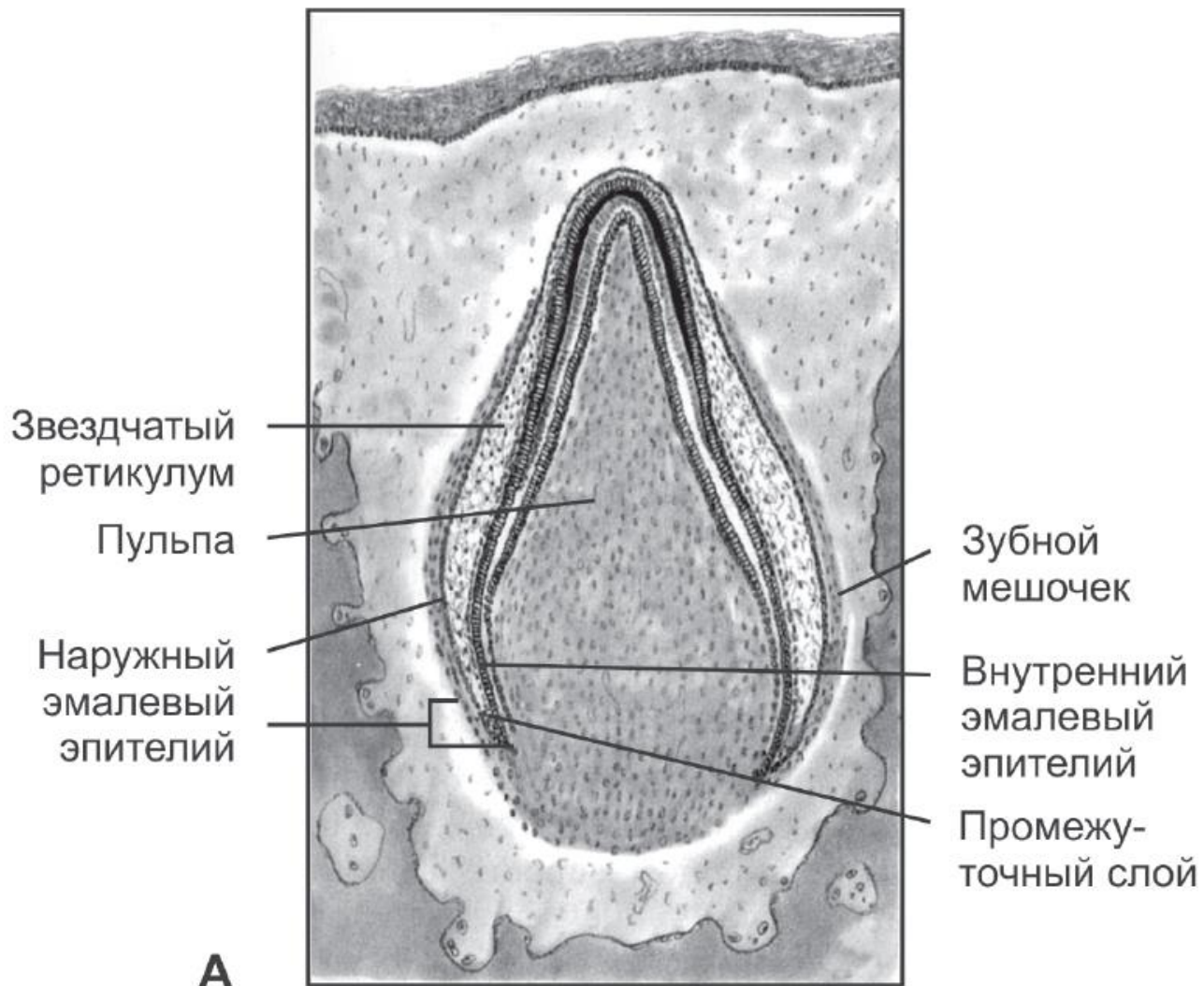


Структуры зачатка зуба на стадии колокола

Слои клеток	Характеристика слоя	Роль в одонтогенезе
Зубной мешочек	Наращение количества коллагеновых волокон вокруг эмалевого органа	Образует цемент, связку периодонта и кость альвеол
Наружный эмалевый эпителий	Наружные клетки эмалевого органа кубической формы	Служит защитным барьером эмалевого органа
Звездчатый ретикулум	Звездчатые клетки, образующие сеть эмалевого органа	Поддерживает образование матрикса эмали
Промежуточный слой	Слой плоских или кубических клеток	Поддерживает образование матрикса эмали
Внутренний эмалевый эпителий	Слой цилиндрических клеток эмалевого органа	Предшественники амелобластов, формирующих матрикс эмали
Наружные клетки зубного сосочка	Клетки, отделенные от внутреннего эпителия эмалевого органа базальной мембраной	Предшественники одонтобластов, формирующих матрикс дентина
Внутренние клетки зубного сосочка	Клеточная масса внутри сосочка	Зачаток пульпы



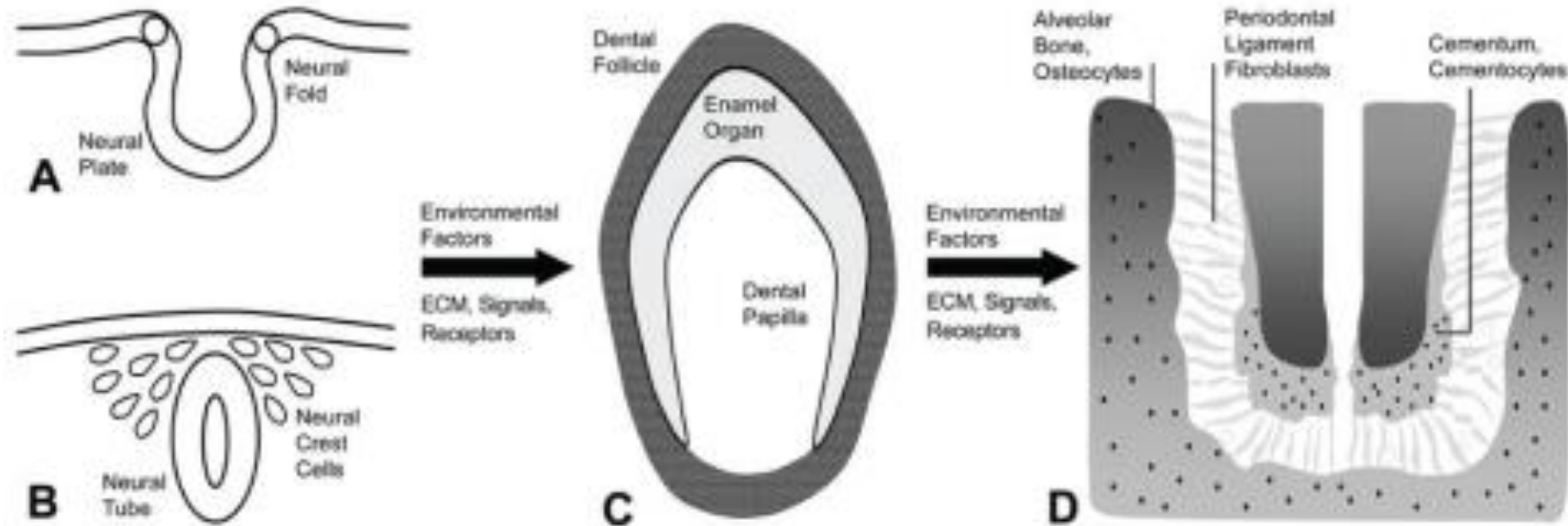
Развитие корня зуба



Когда коронка зуба полностью сформировалась, начинается образование корня зуба. Пролиферация клеток наружного эмалевого эпителия обеспечивает разрастание краев эмалевого органа и формирование корневого эпителиального влагалища. Оно растет к центру основания зубного сосочка и отделяет его часть, которая войдет в состав корня зуба.

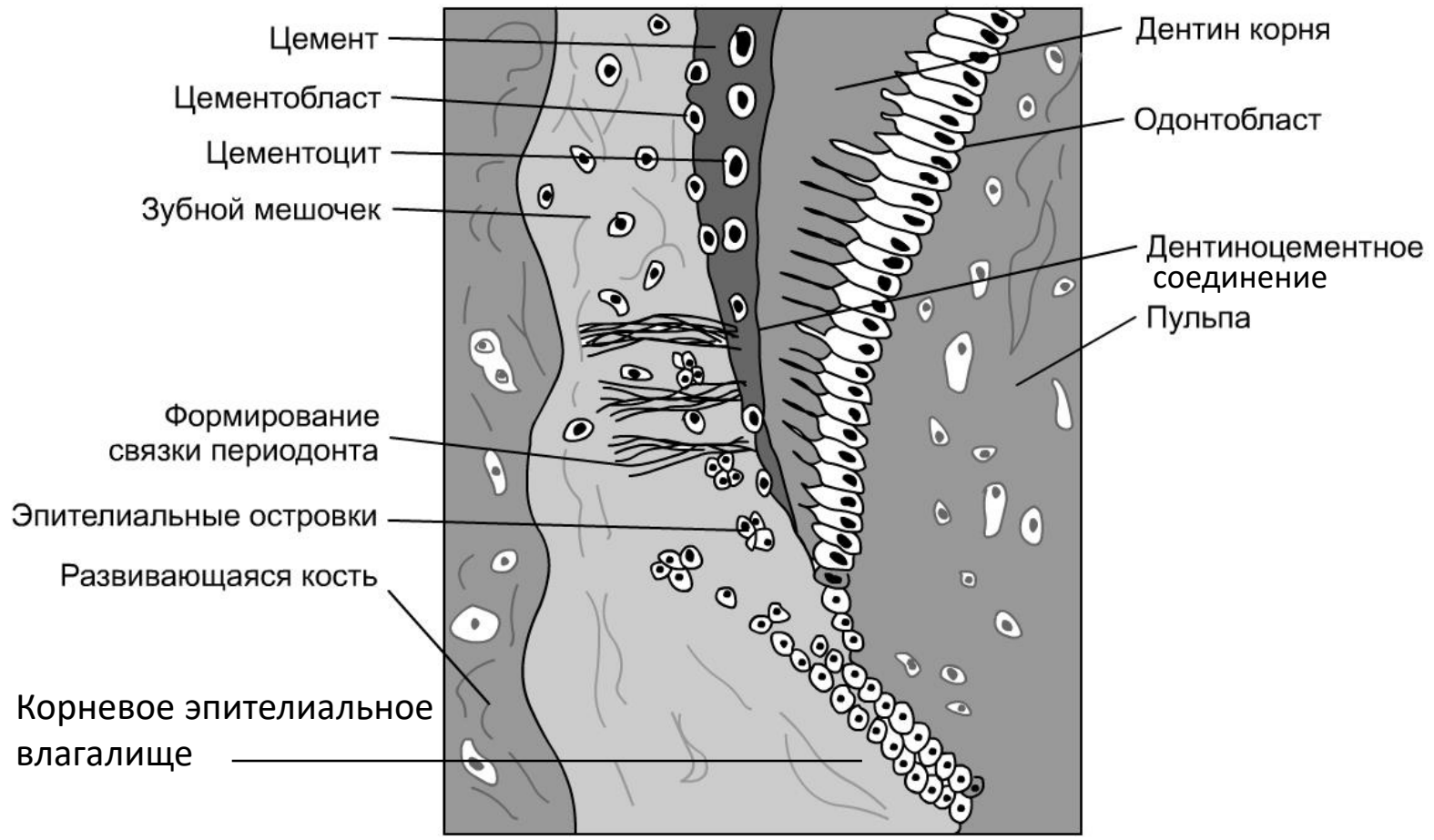
Эпителиальные клетки корневого эпителиального влагалища индуцируют дифференцировку прилегающих к нему изнутри предшественников одонтобластов. Формирующиеся в этой области одонтобласты образуют дентин корня.

Развитие цемента и периодонта



doi: [10.1177/0022034509340641](https://doi.org/10.1177/0022034509340641)

Клетки эктомезенхимы краниального отдела нервного гребня мигрирует на периферию черепно-лицевой области и участвует в формировании костей, хрящей и зубов. Одонтогенный нервный гребень дает начало двум промежуточным популяциям плюрипотентных предшественников - зубному сосочку и зубному фолликулу (С). Факторы окружающей среды из внеклеточного матрикса или сигнальные факторы запускают последующую дифференцировку предшественников зубного фолликула в остеобласты альвеолярной кости, фибробласты периодонтальной связки и цементобласты.



Цемент. Распад корневого эпителиального влагалища позволяет мезенхимным клеткам зубного мешочка вступить в соприкосновение с дентином корня. Это служит сигналом для дифференцировки мезенхимных клеток в цементобласты.

Связка периодонта образуется из наружной части мезенхимы зубного мешочка. Концы формирующихся пучков коллагеновых волокон вплетаются в наружную часть цемента и в кость альвеолярных отростков, что обеспечивает надежную фиксацию зуба.

Прорезывание зуба

Редуцированный эмалевый эпителий

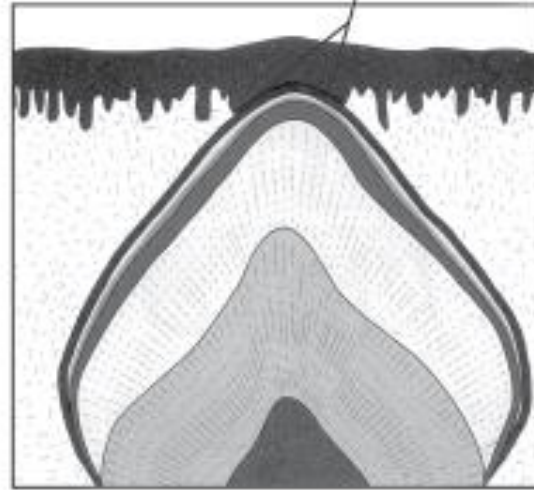
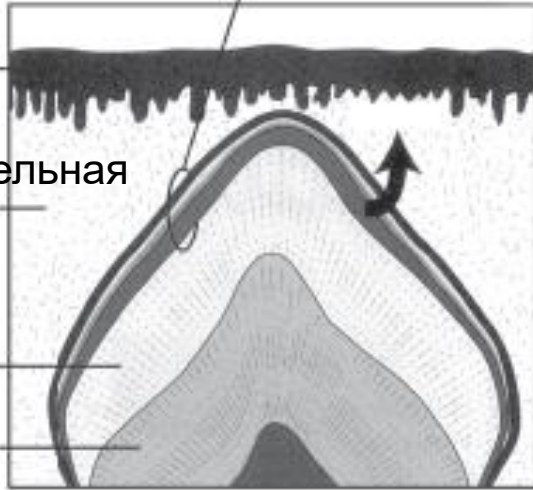
Контакт зуба с эпителием полости рта

Эпителий

Соединительная ткань

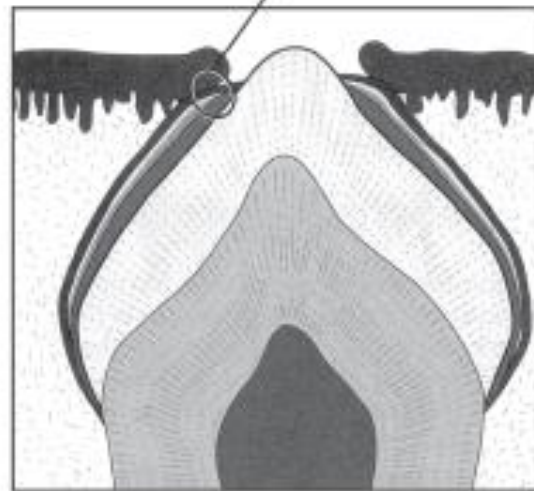
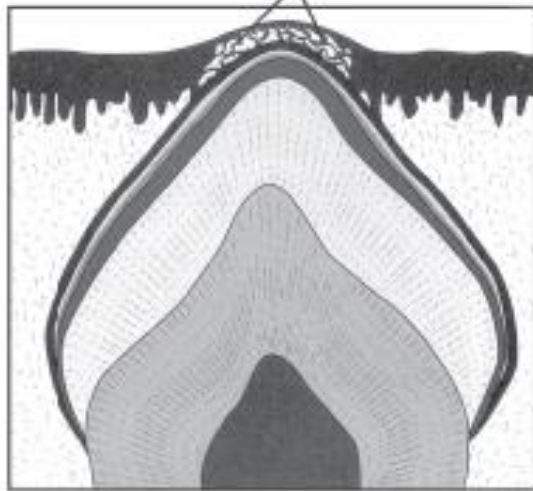
Эмаль

Дентин



Деструкция эпителия

Эпителий прикрепления

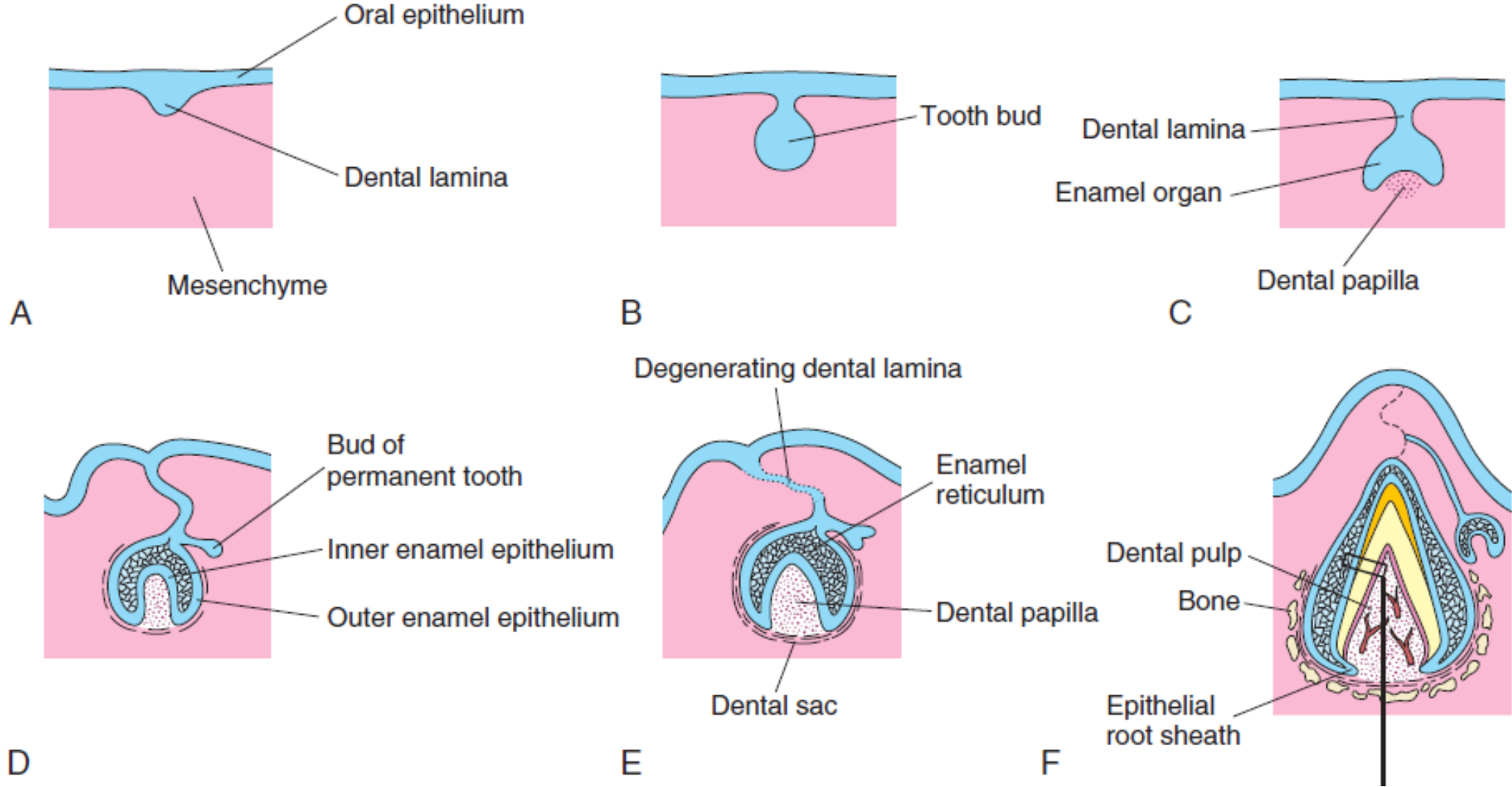


- Слияние редуцированного эмалевого эпителия с эпителием слизистой оболочки полости рта.
- Гидролитические ферменты редуцированного эмалевого эпителия, в том числе коллагеназы, расщепляют центральную часть клеточной массы.
- В области распада образуется эпителиальный туннель, развивается воспаление, прорезывается коронка зуба.

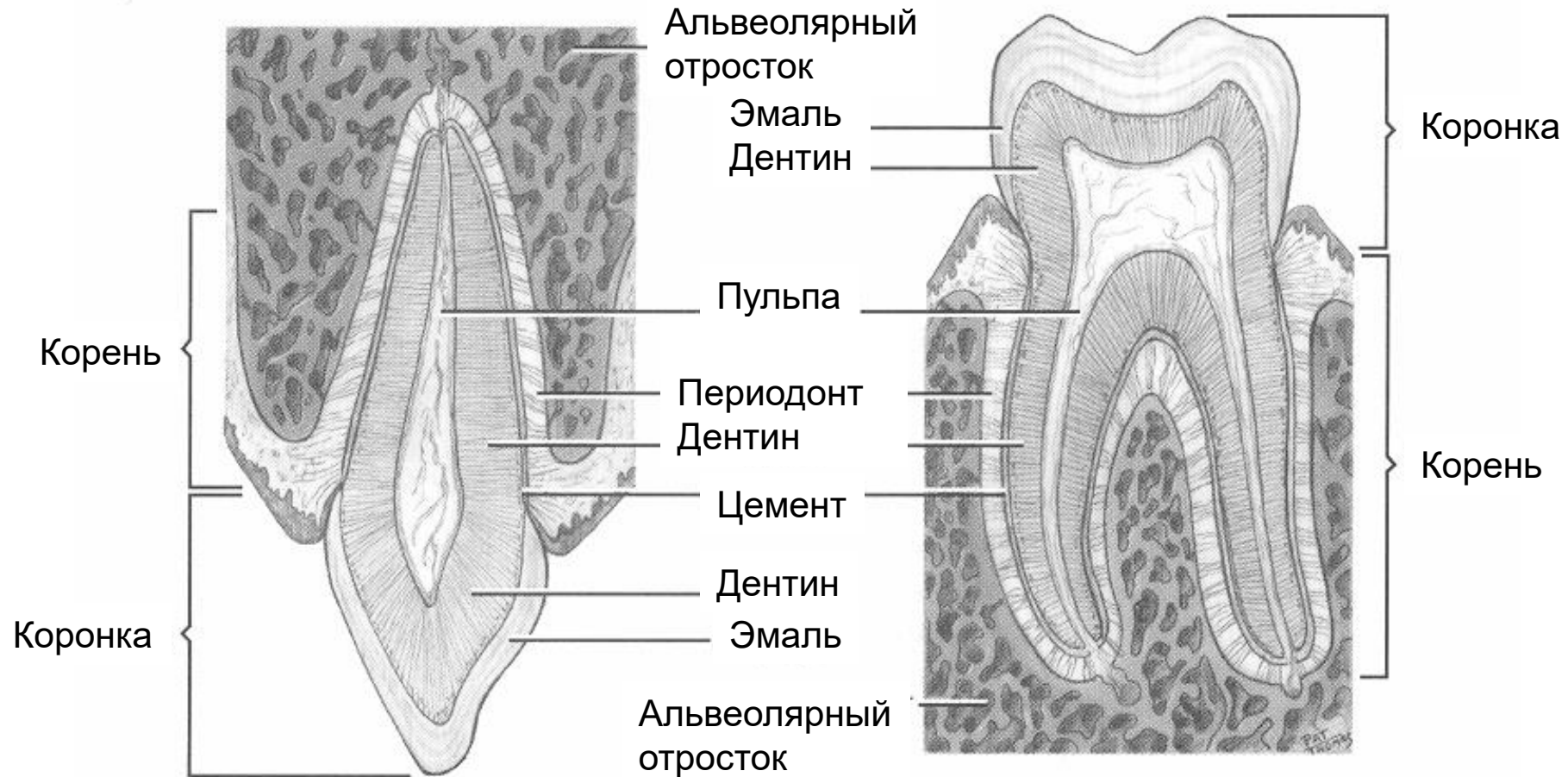
Сроки прорезывания зубов

Зубы	Верхние	Нижние
Молочные		
Центральные резцы	8–13 мес	6–10 мес
Боковые резцы	8–13 мес	10–16 мес
Клыки	16–23 мес	16–23 мес
Первые моляры	13–19 мес	13–19 мес
Вторые моляры	25–33 мес	23–31 мес
Постоянные		
Центральные резцы	7–8 лет	6–7 лет
Боковые резцы	8–9 лет	7–8 лет
Клыки	11–12 лет	9–10 лет
Первые премоляры	10–11 лет	10–12 лет
Вторые премоляры	10–12 лет	11–12 лет
Первые моляры	6–7 лет	6–7 лет
Вторые моляры	12–13 лет	11–13 лет
Третьи моляры	17–21 год	17–21 год

Обзор развития зуба

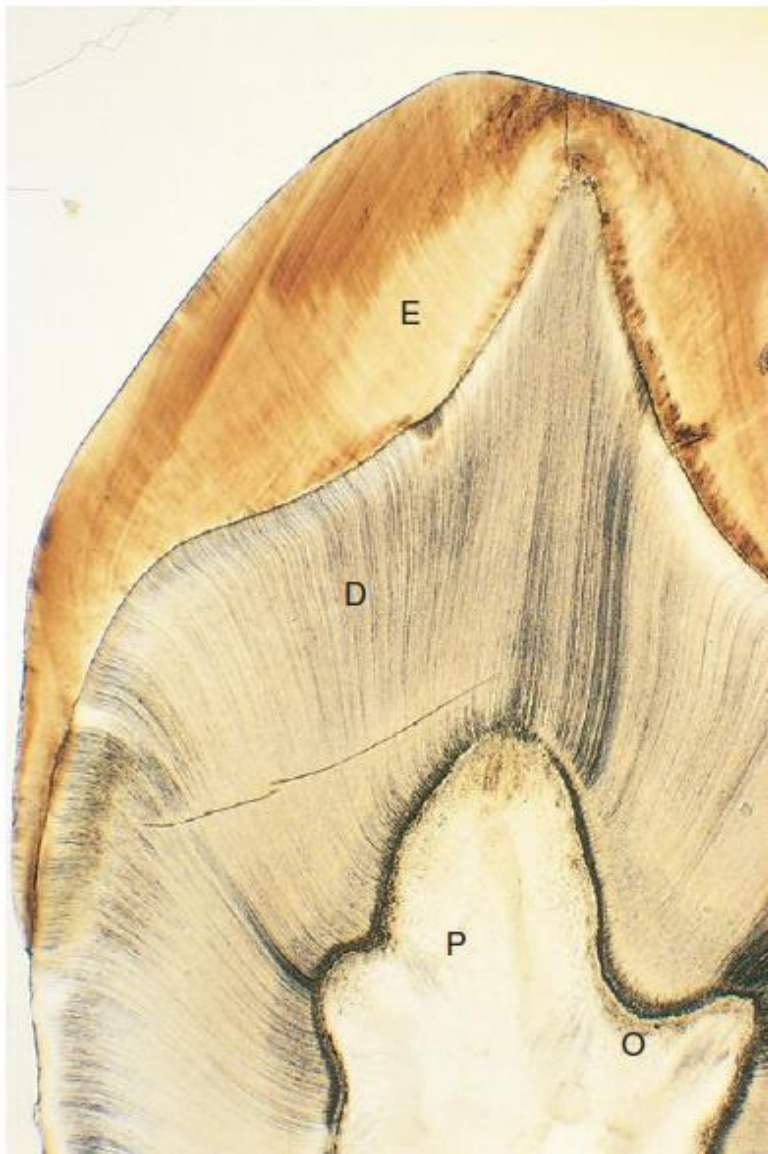


Гистология зубов

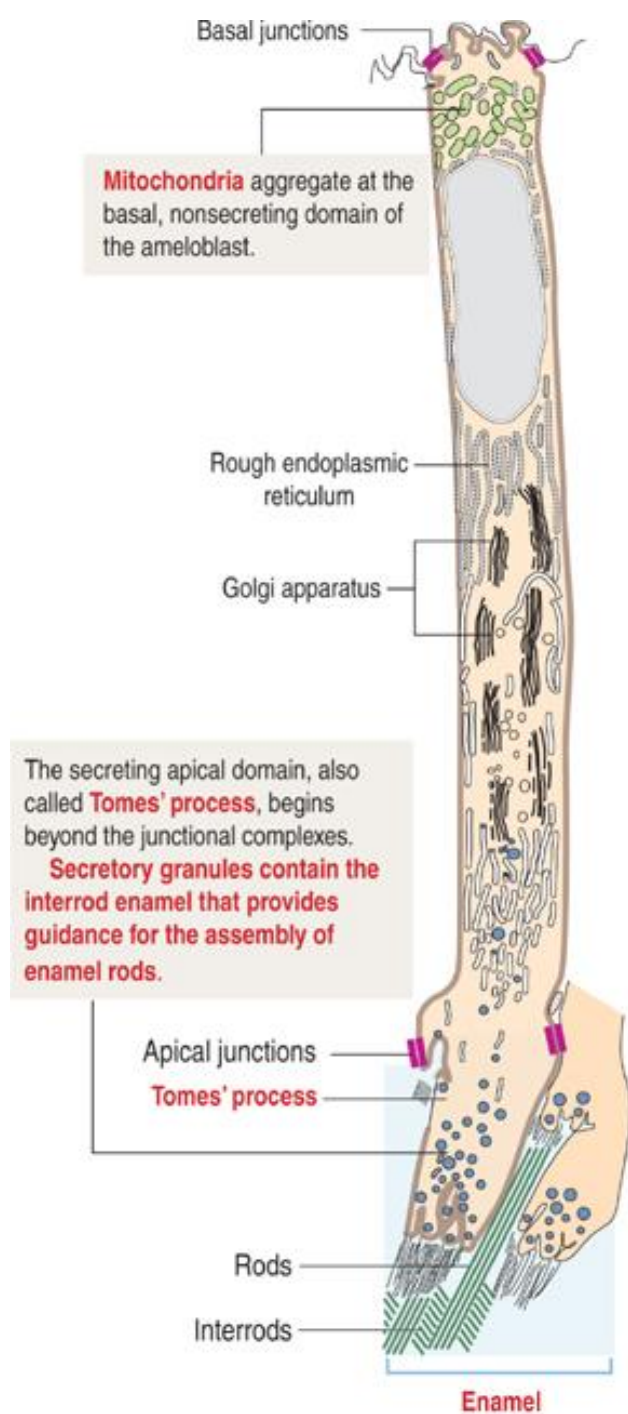


- Твёрдые компоненты: эмаль, дентин, цемент.
- Мягкие части: пульпа зуба (рыхлая соединительная ткань). Через отверстие на верхушке корня зуба в пульпу входят сосуды и нервы.
- Типы клеток: энамелобласты из эктодермы (отсутствующие в прорезавшемся зубе), одонтобласты, цементобласты и фибробласты из нервного гребня (эктомезенхимы).

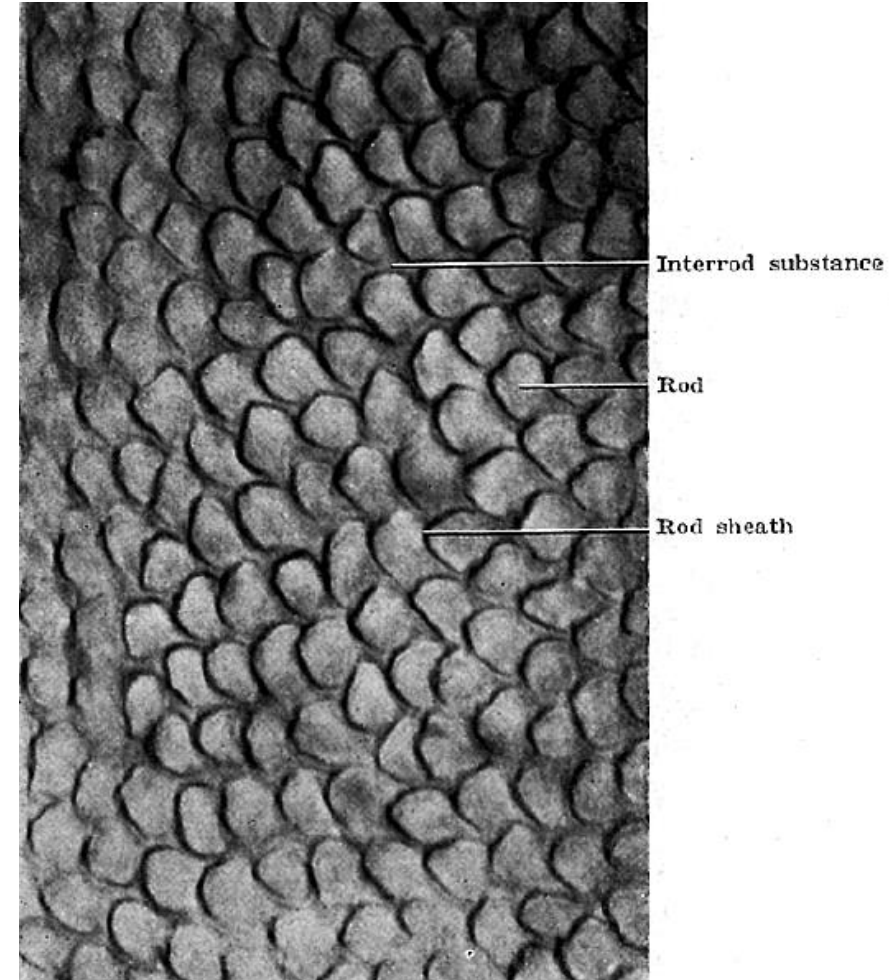
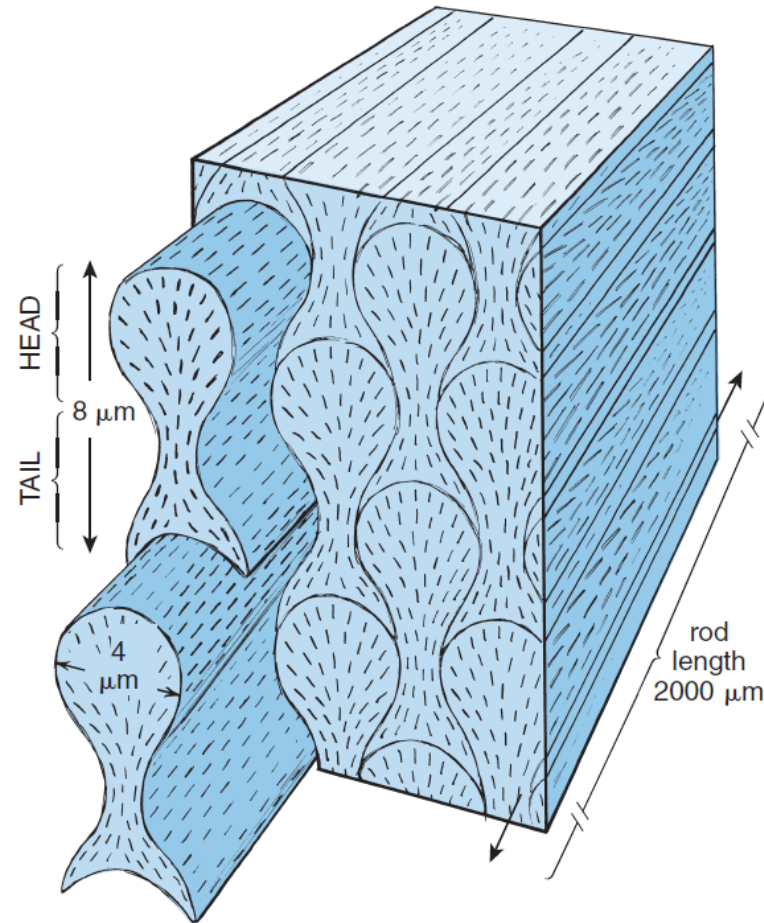
Эмаль

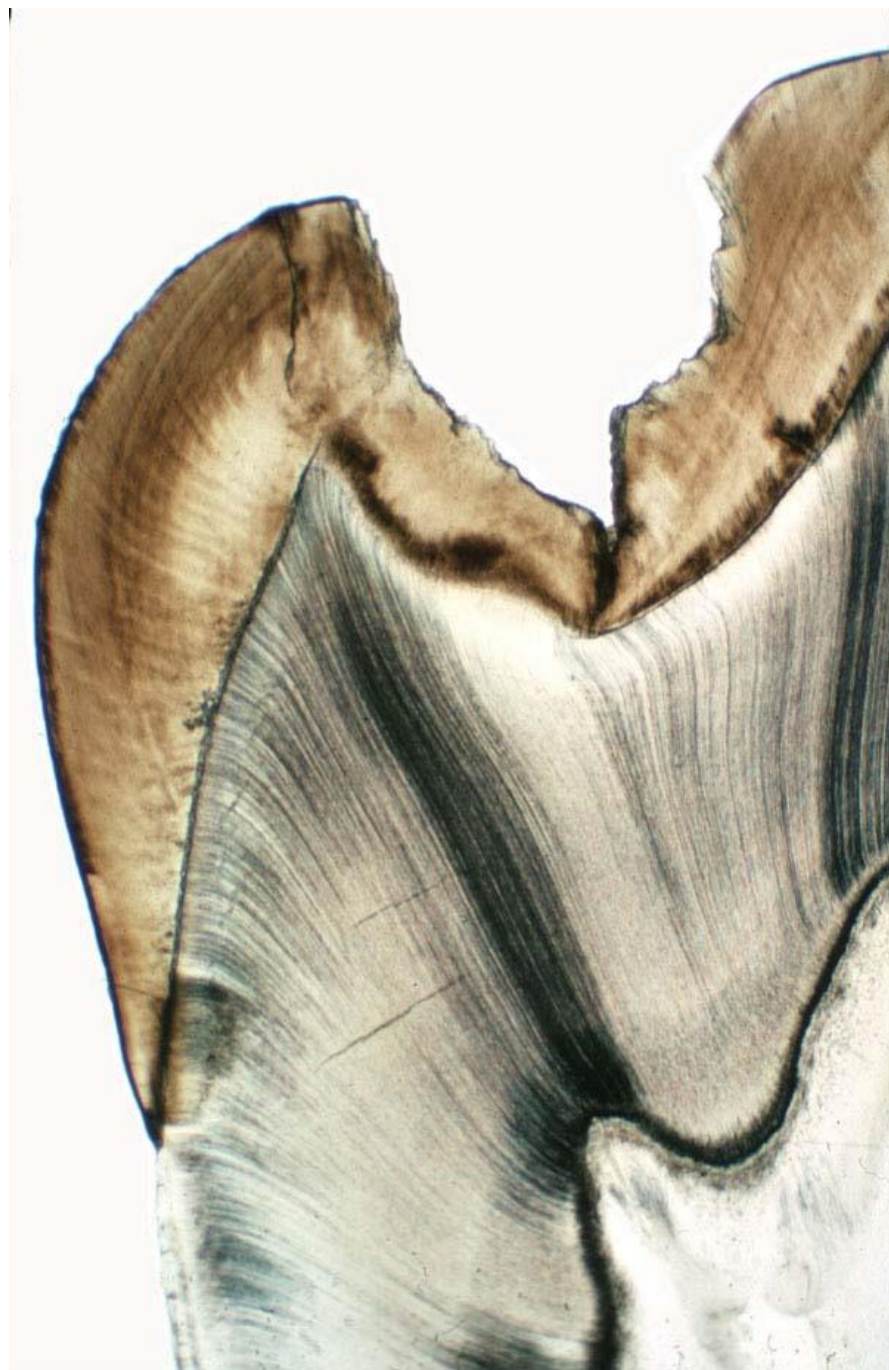

- Бесклеточный минерализованный матрикс.
 - Продукт амелобластов, не восстанавливается при повреждениях.
 - Самая твёрдая, но хрупкая ткань.
 - Толщина достигает 2,5 мм.
 - По объёму: органических веществ — 2% (амелогенин, амелин, энамелины и тафтелин), воды — 9%, неорганических веществ — до 96% (кристаллы гидроксиапатита – шестиугольных в сечении палочковидных кристаллов).
 - Микропоры и поры обеспечивают проницаемость (вода, ионы, витамины, моносахара, аминокислоты).
-
- Линии Ретциуса — ростовые линии (периодичность минерализации), идущие косо от дентино-эмалевой границы к поверхности коронки.
 - Линия новорождённости (наиболее широкая линия Ретциуса) образуется в результате изменений в режиме формирования эмали при рождении; присутствует только в молочных зубах и первых постоянных молярах. Она разделяет эмаль, сформированную до и после рождения.
 - Поперечные полосы – Гунтера-Шрегера (структура призм).

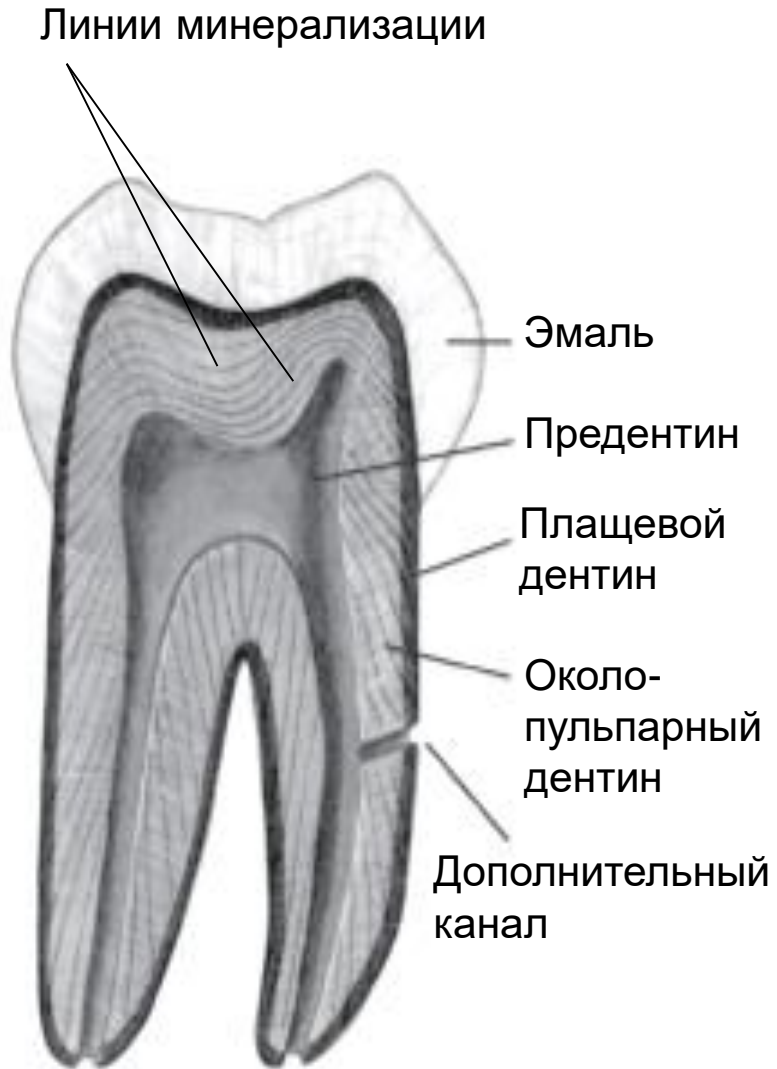

- Структурная единица эмали — призма (~ 12 млн). В образовании одной эмалевой призмы участвуют четыре амелобласта: один формирует головку призмы, а три остальные — ее хвост.
- Призмы изогнуты в виде буквы S длиной 2-4 мм.
- Винтообразный ход призм обуславливает светлые и тёмные полосы — Гунтера-Шрегера.

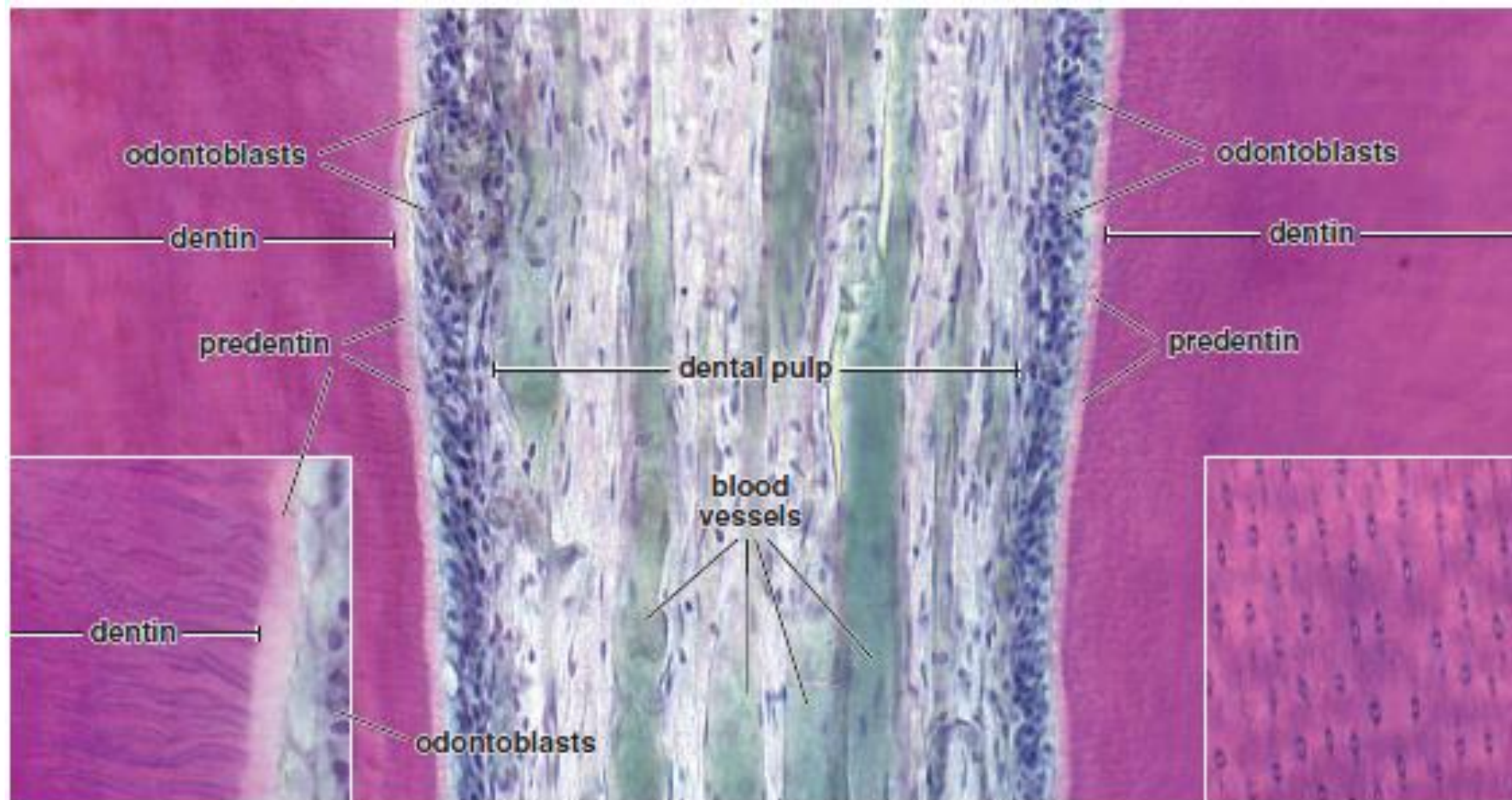




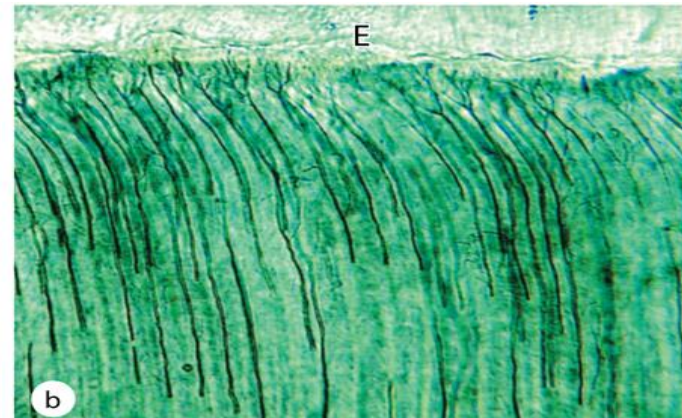
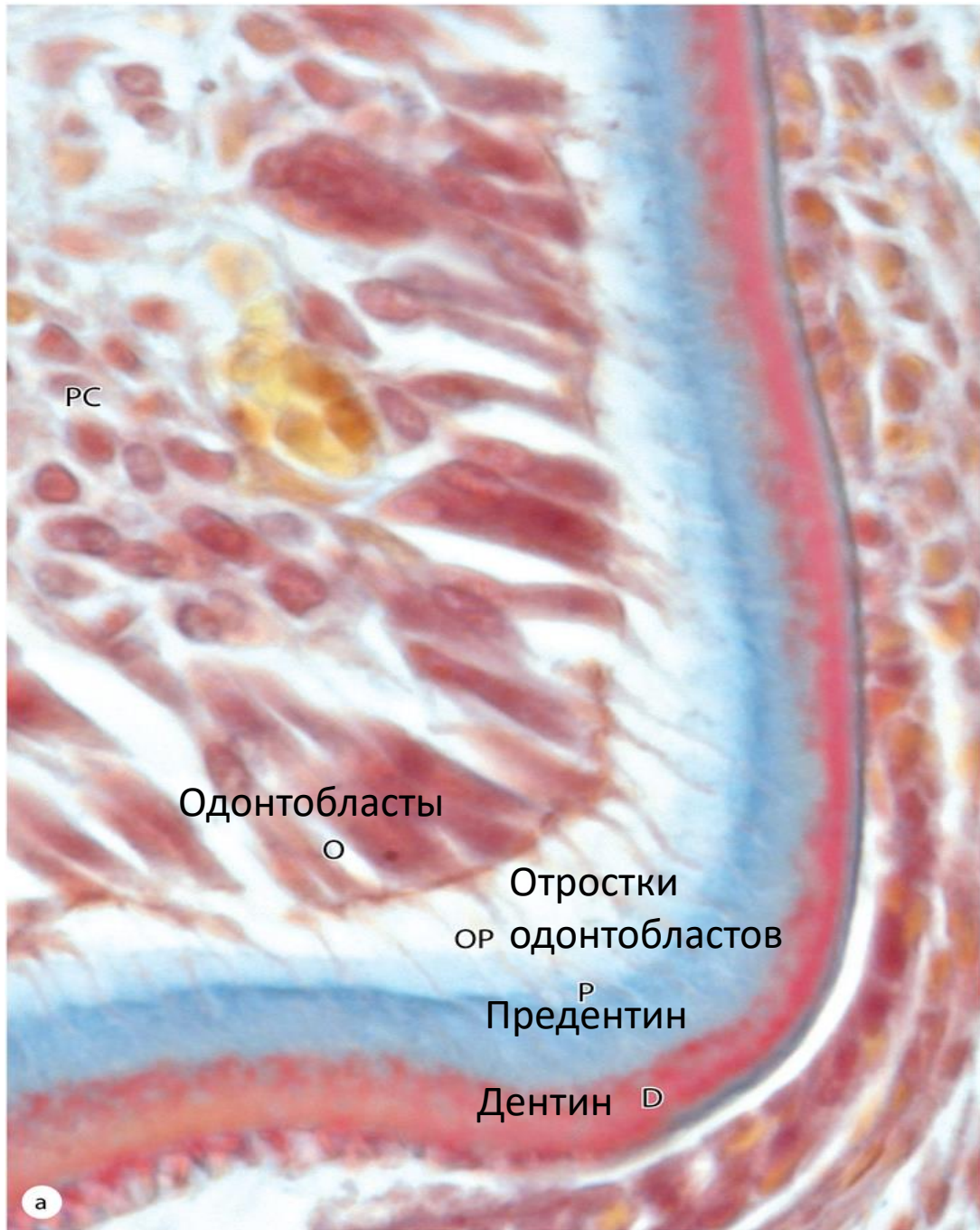Дентин



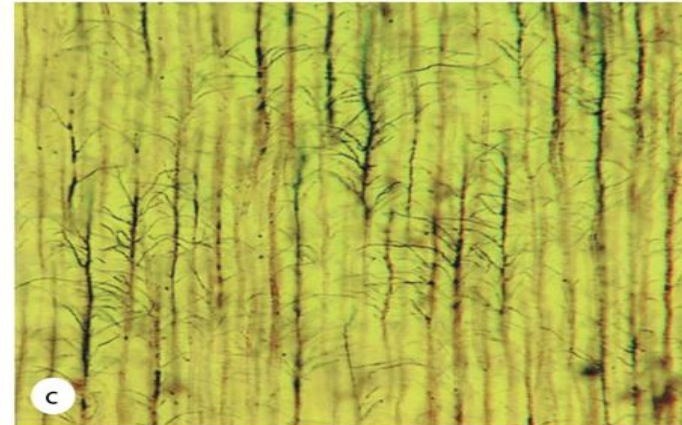
- Образует основную массу зуба.
- Состав: коллагеновые волокна, протеогликаны, кристаллы гидроксиапатита.
- По объёму: органические вещества — 18% (коллаген I типа, остеокальцин, остеоонектин), неорганические вещества — 70%, вода — 12%.
- Предентин — новообразованный и неминерализованный дентин (50 мкм).
- Первичный дентин: околопульпарный дентин — основная масса дентина и плащевой дентин расположен на границе с эмалью (150 мкм).
- Перитубулярный дентин — концентрическая манжетка вокруг канальцев.
- Вторичный дентин (дентин раздражения) образуется в боковых стенках и в крыше пульпарной полости после прорезывания зуба.
- Третичный (заместительный, репаративный) дентин формируется локально в местах повреждения тканей зуба.
- Дентинные канальцы (4 мкм) содержат отростки одонтобластов, нервные волокна, тканевую жидкость.
- Ритмичность минерализации отражается наличием в дентине ростовых линий Эбнера.



Поперечный срез
дентиновых канальцев



Odontoblast processes can be silver-stained



Lateral branches occupying smaller canaliculi

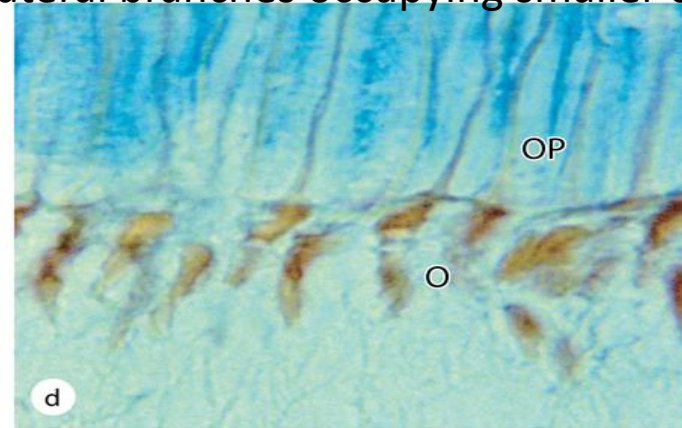
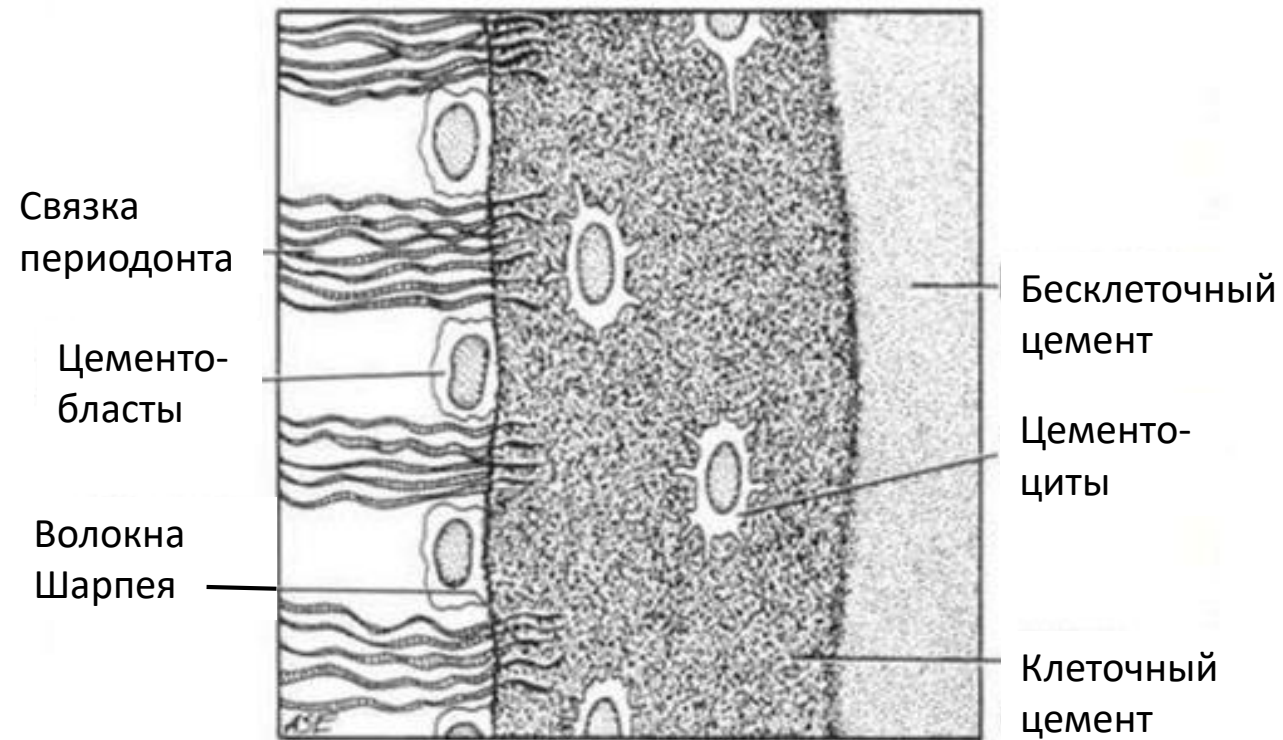


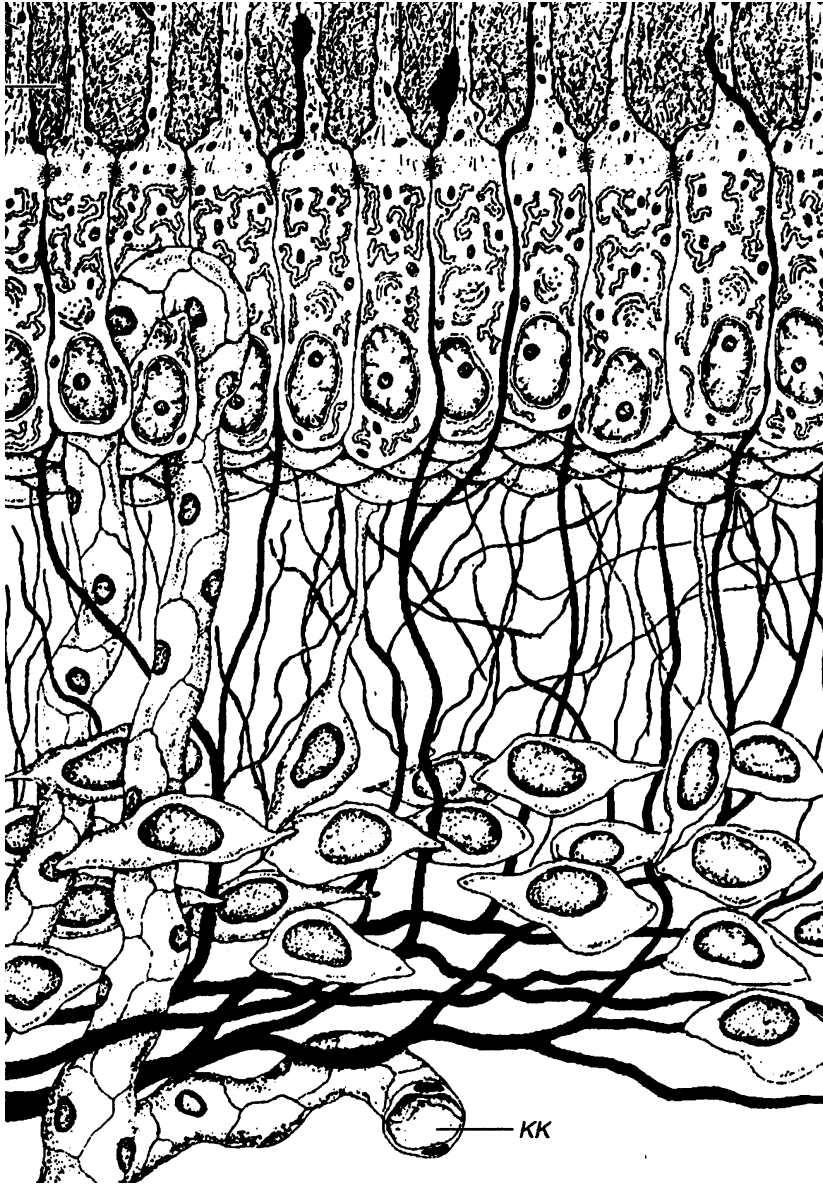
Figure 15-7

Цемент



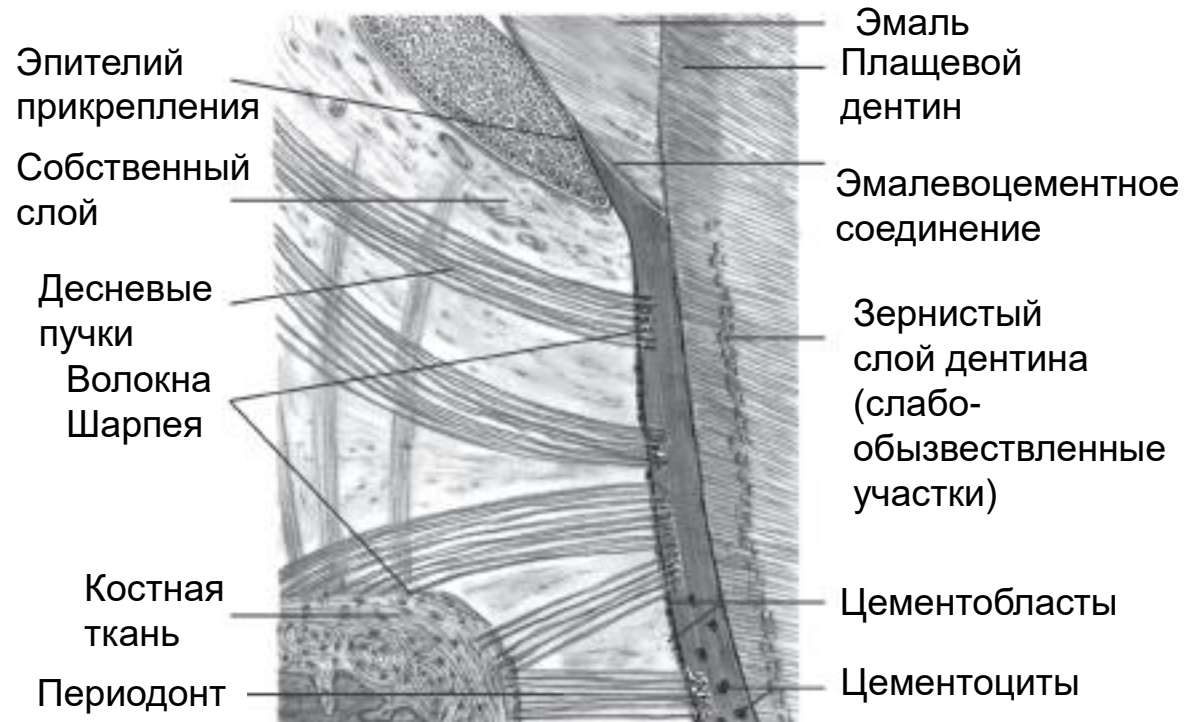
- Покрывает корень и шейку зуба и утолщается к вершшке корня.
- Содержит прободающие волокна Шарпея, которые заходят из связки периодонта в наружную часть цемента под прямым углом.
- Матрикс: 50-60% неорганических и 30-40% органических веществ (коллаген).
- Цементоциты в лакунах, отростки в канальцах.
- Питание цемента со стороны периодонта.
- Цементобласты локализуются на поверхности цемента на границе со связкой периодонта.
- Бесклеточный цемент расположен тонким слоем на поверхности дентина.
- Клеточный (вторичный) цемент располагается поверх бесклеточного. Напоминает грубоволокнистую костную ткань, но не содержит кровеносных сосудов.

Пульпа



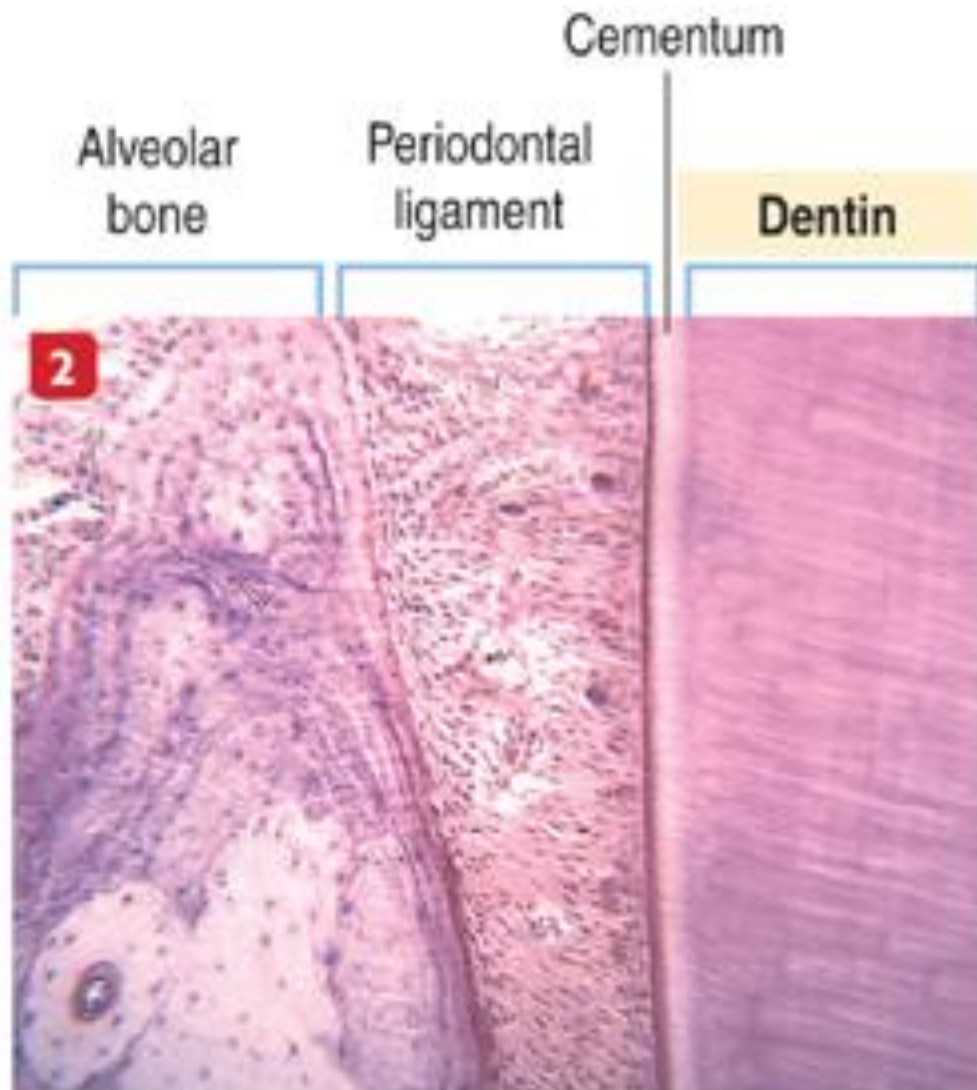
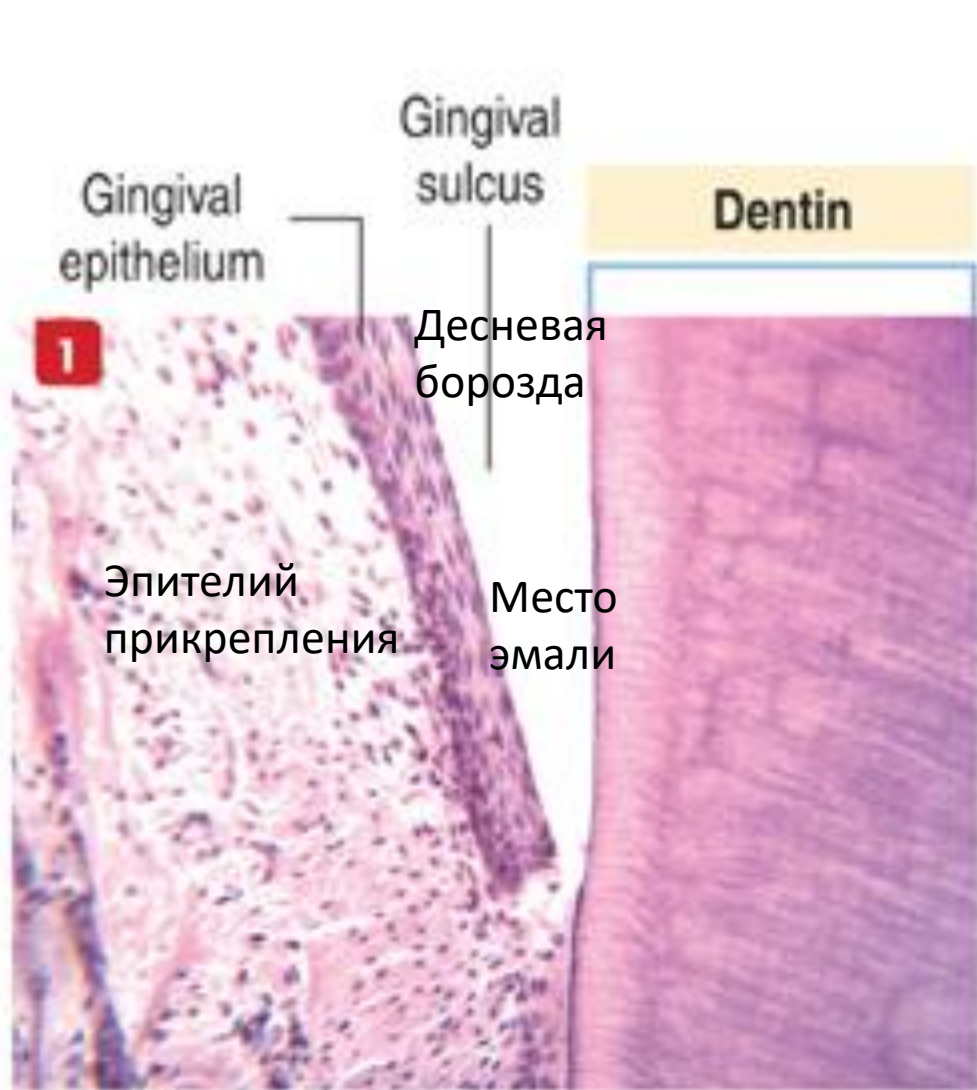
- Специализированная рыхлая волокнистая соединительная ткань (коллаген I и III типов).
- Функции: дентиногенез, трофика, чувствительная, защитная.
- Клеточный состав: одонтобласты, фибробласты, макрофаги, лимфоциты, плазматические клетки, тучные клетки.
- Различают три слоя: периферический, содержит одонтобласты; в промежуточном слое расположены предшественники одонтобластов и формирующиеся коллагеновые волокна; центральный слой содержит множество анастомозирующих капилляров и нервных волокон.
- Чувствительные волокна: верхнечелюстные и нижнечелюстные ветви тройничного нерва (V пара, ганглий на передней поверхности пирамиды височной кости).

Пародонт — комплекс структур (десна, периодонт, цемент зуба, альвеолярные отростки), окружающих и фиксирующих зуб в челюсти.



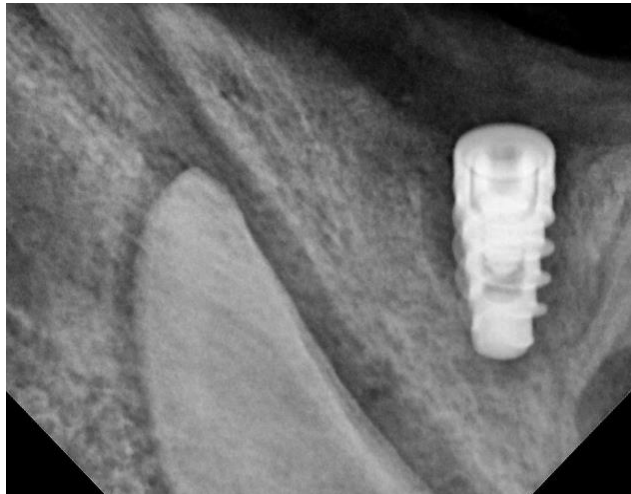
Периодонт — соединительная ткань, находящаяся в щелевидном пространстве между цементом корня зуба и внутренней поверхностью альвеолы, толщиной 0,2 мм.

- Периодонтальная (коллагеновая) связка соединяющая цемент и альвеолярную кость.
- Эластические (окситалановые) волокна (фибриллярный каркас без эластина) достигают в длину нескольких миллиметров и идут параллельно цементу корня зуба, пересекая пучки коллагена под прямым углом.
- Аморфное вещество (70%).
- Клетки (фибробласты, макрофаги, остеобласты, цементобласты)
- Эпителиальные островки Маляссе — остатки редуцированного эпителиального корневого влагалища

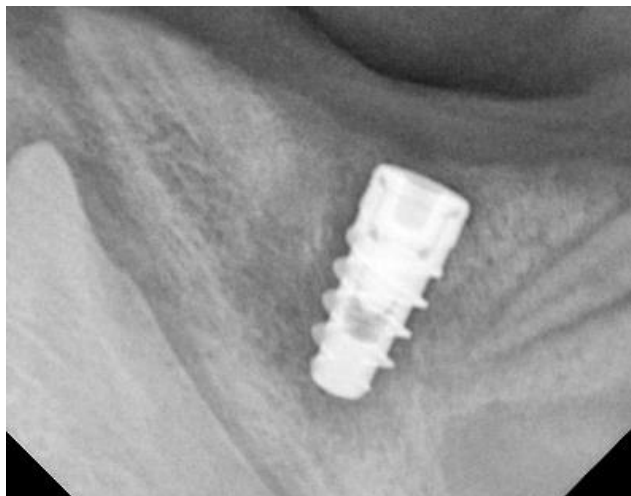

Остеоинтеграция зубного имплантата в лунке нижней челюсти свиньи через 1 месяц после внутридесневой инъекции аутологичного лейкоконцентрата, обогащенного генами *veg165*, *bmp7*, *osteoprotegerin (opg)*

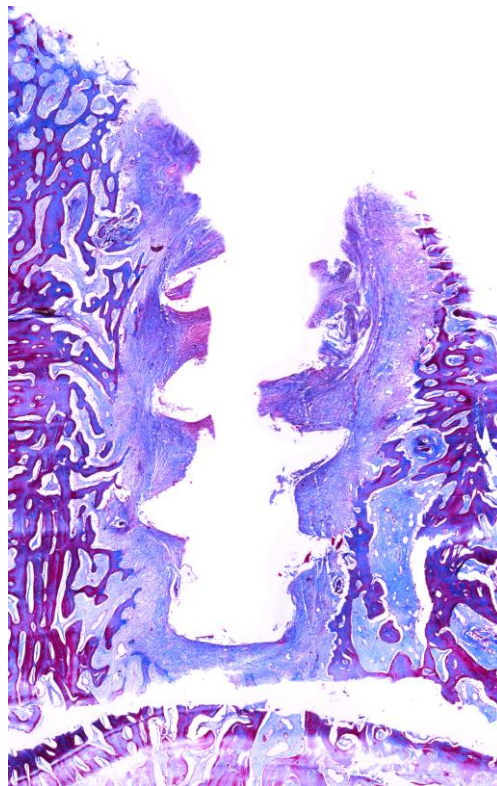
ЛК+Ad5/F35-VEGF165/BMP7/OPG



Без лечения

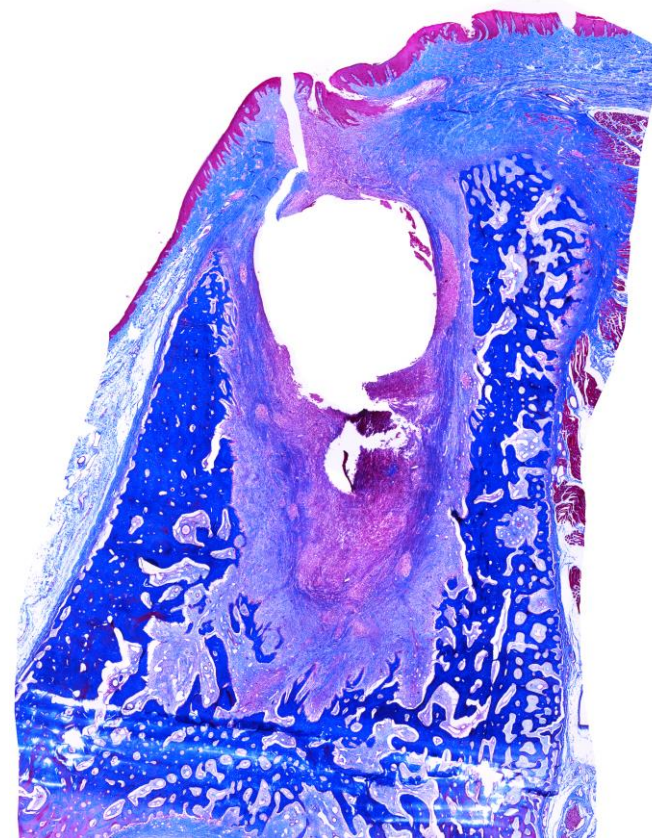


Прицельные рентгеновские снимки, 1 месяц



ЛК+Ad5/F35-VEGF165/BMP7/OPG
(5 мл в/десн, 15 мл в/в)

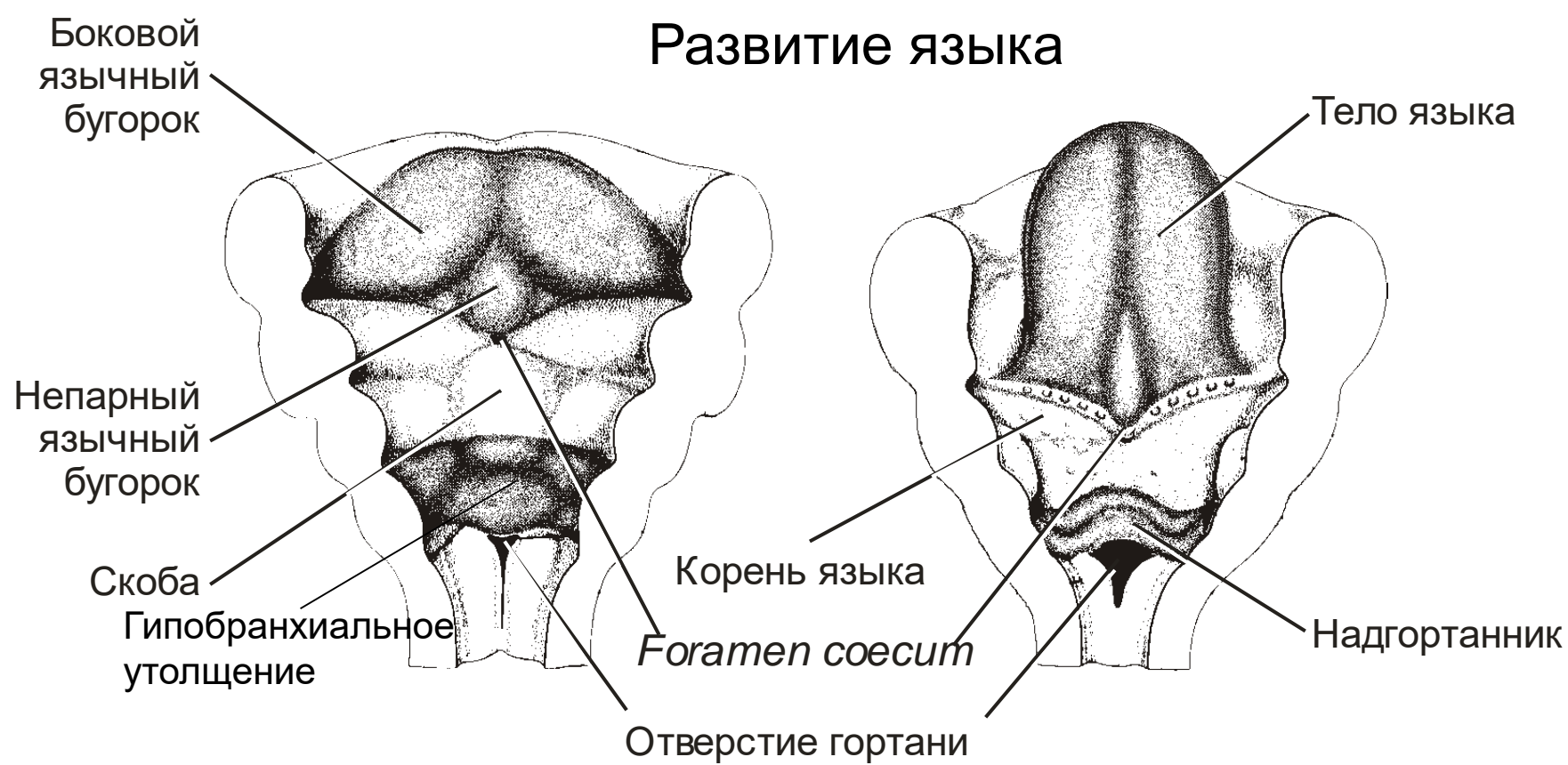
Рентгенологические и гистологические признаки ранней остеинтеграции дентального имплантата



Без лечения

Рентгенологическое просветление вокруг дентального имплантата занимает соединительная ткань

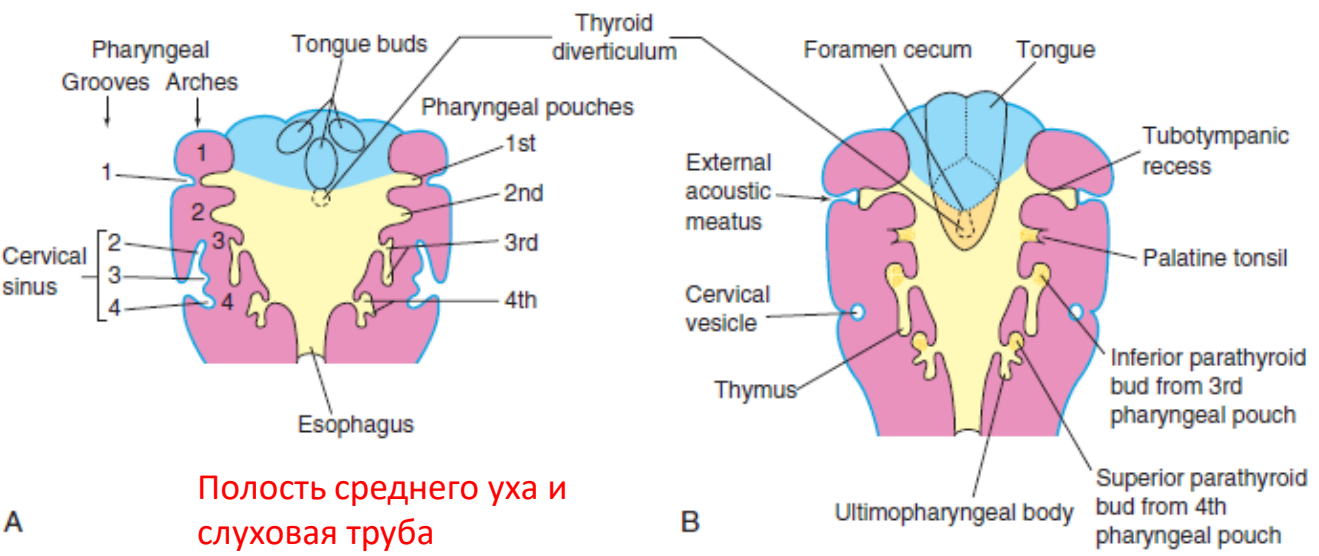
Развитие языка



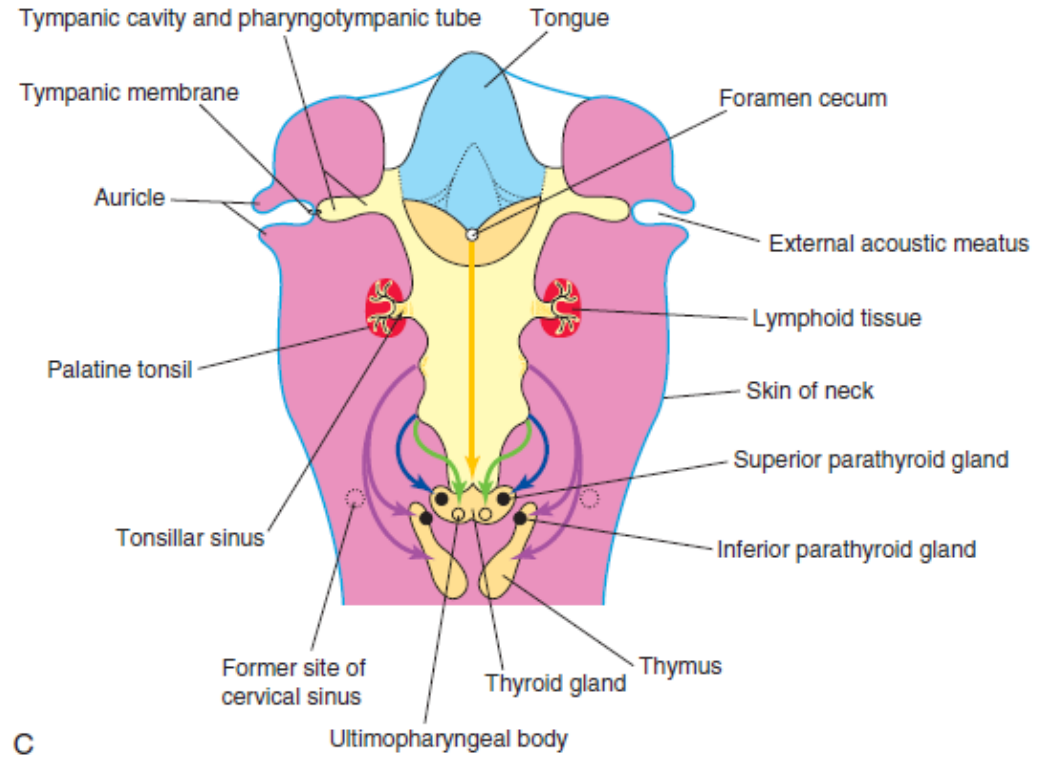
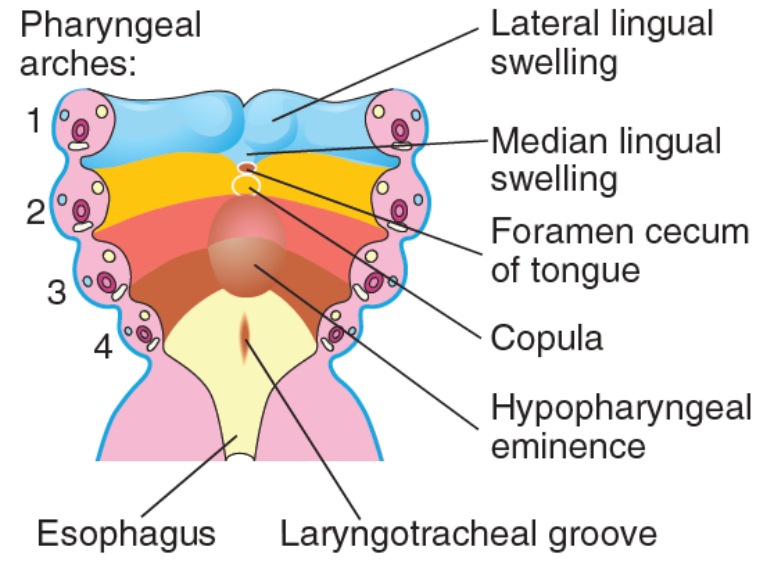
Тело языка развивается из непарного и боковых язычных бугорков. Бугорки возникают в результате пролиферации мезенхимы в вентромедиальных частях первой пары глоточных дуг. Место сращения боковых бугорков обозначено срединной бороздкой, а внутри — фиброзной язычной перегородкой.

Корень языка (задняя треть) возникает из скобы (вторая пара дуг) и гипобранхиального утолщения (третья и четвертая пары дуг), которое также дает начало и надгортаннику. Линия сращения передней и задней частей языка обозначается V-образной линией (терминальной бороздкой).

Ectoderm
 Mesoderm
 Endoderm



Полость среднего уха и слуховая труба



- Эпителий языка происходит из эктодермы. Установление иннервации (IX и VII пары) на 10-13 неделе приводит к образованию сосочков и вкусовых луковиц (почек).
- Мышцы языка образуются из миотомов краниальных сомитов.
- Сосуды и соединительная ткань развиваются из эктомезенхимы.

Язык. Мышечный орган: 4 собственные мышцы (продольные [верхняя и нижняя], вертикальная и поперечная), которые пересекают друг друга в трех плоскостях; 4 мышцы, входящие в тело языка, соединены с костями; иннервированы волокнами подъязычного нерва, XII.

Небная миндалина

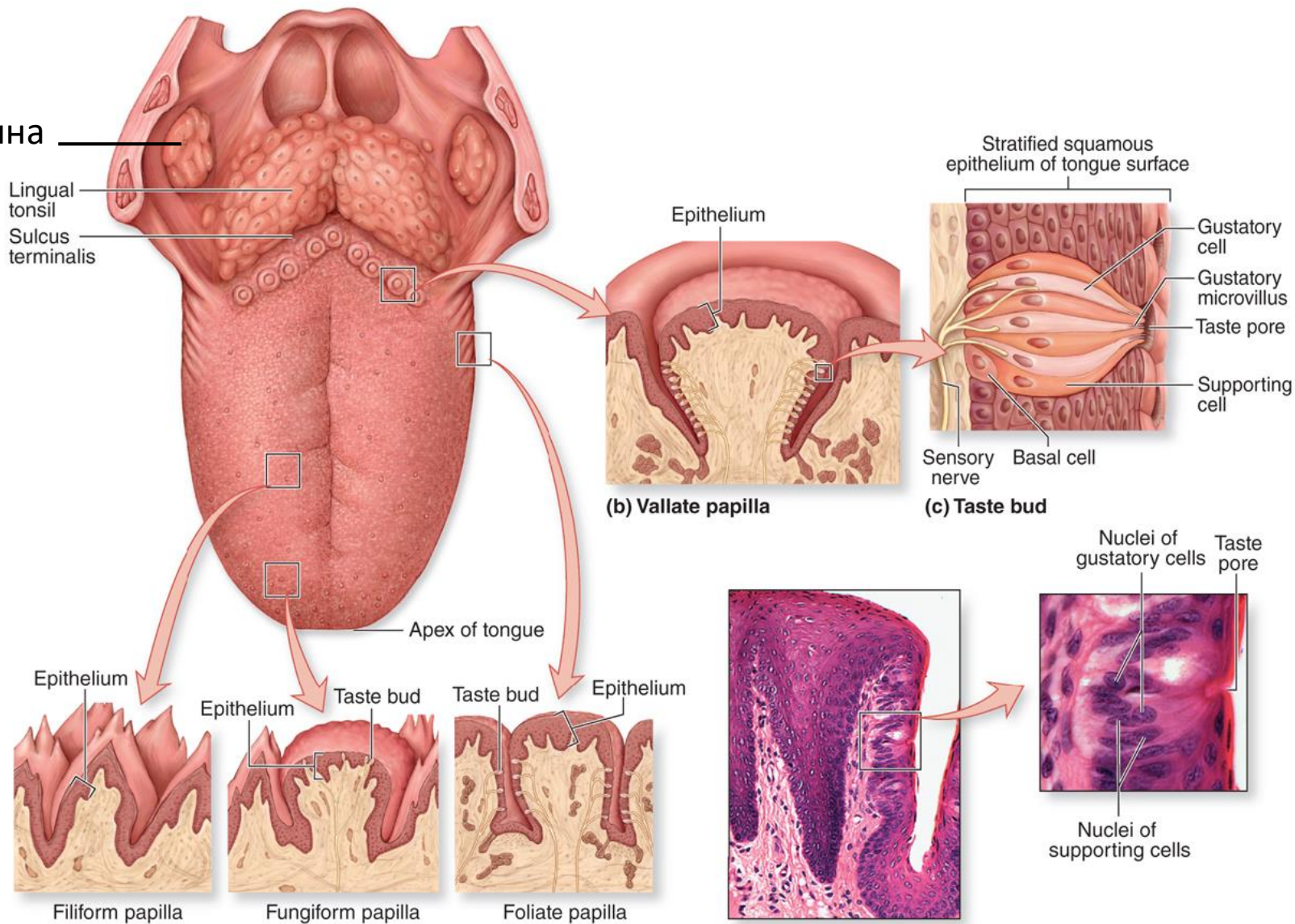
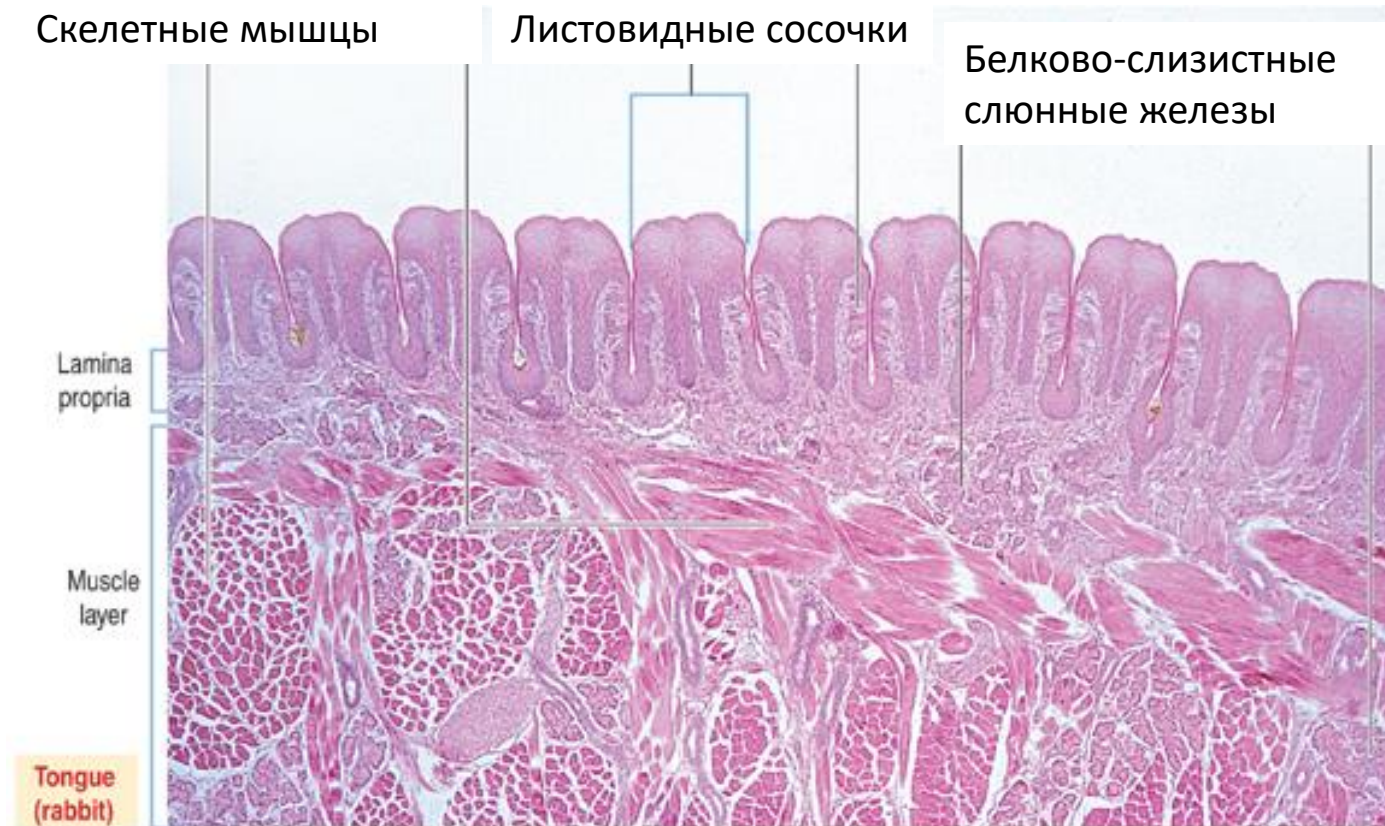

Figure 15- (a) Dorsal surface of tongue

(d) Histology of taste bud

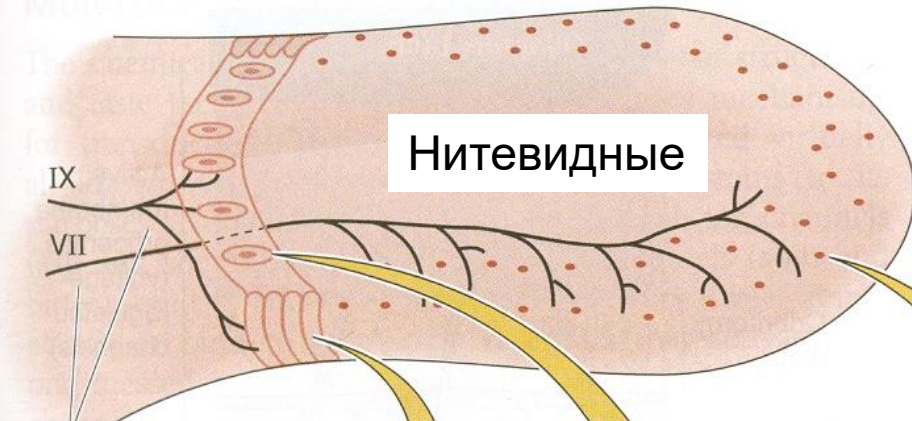Слизистая оболочка языка

Мышечное тело языка покрыто слизистой оболочкой, состоящей из многослойного плоского эпителия и подстилающего его собственного слоя слизистой оболочки, состоящего из рыхлой волокнистой неоформленной соединительной ткани. По дорсальной поверхности языка расположены сосочки языка. На вентральной поверхности — уздечка языка — складка слизистой оболочки полости рта, идущая по средней линии и соединяющая дно полости рта с нижней поверхностью языка. На вершшке подъязычных сосочков, находящихся на обеих сторонах уздечки, открываются выводные протоки подчелюстных слюнных желез.



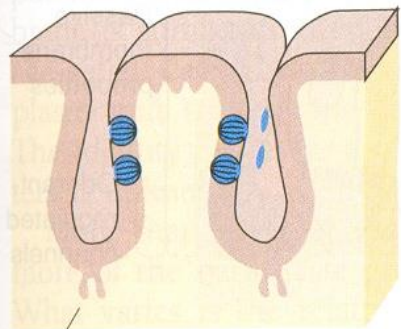
Сосочки языка

Дорсальная поверхность языка



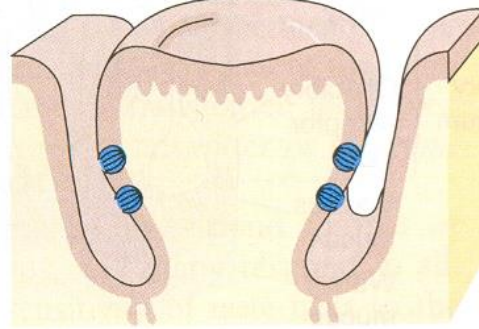
Черепномозговые нервы

Сосочки языка



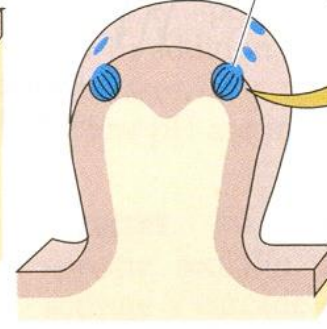
Листовидные

best developed in young children



Желобоватые

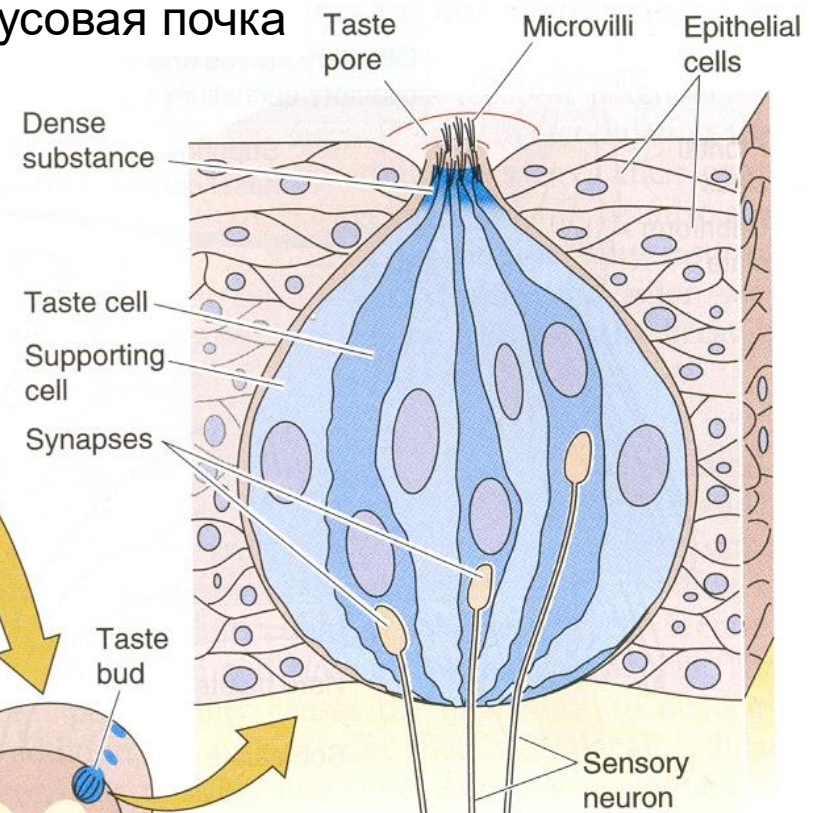
8-12 large vallate papillae



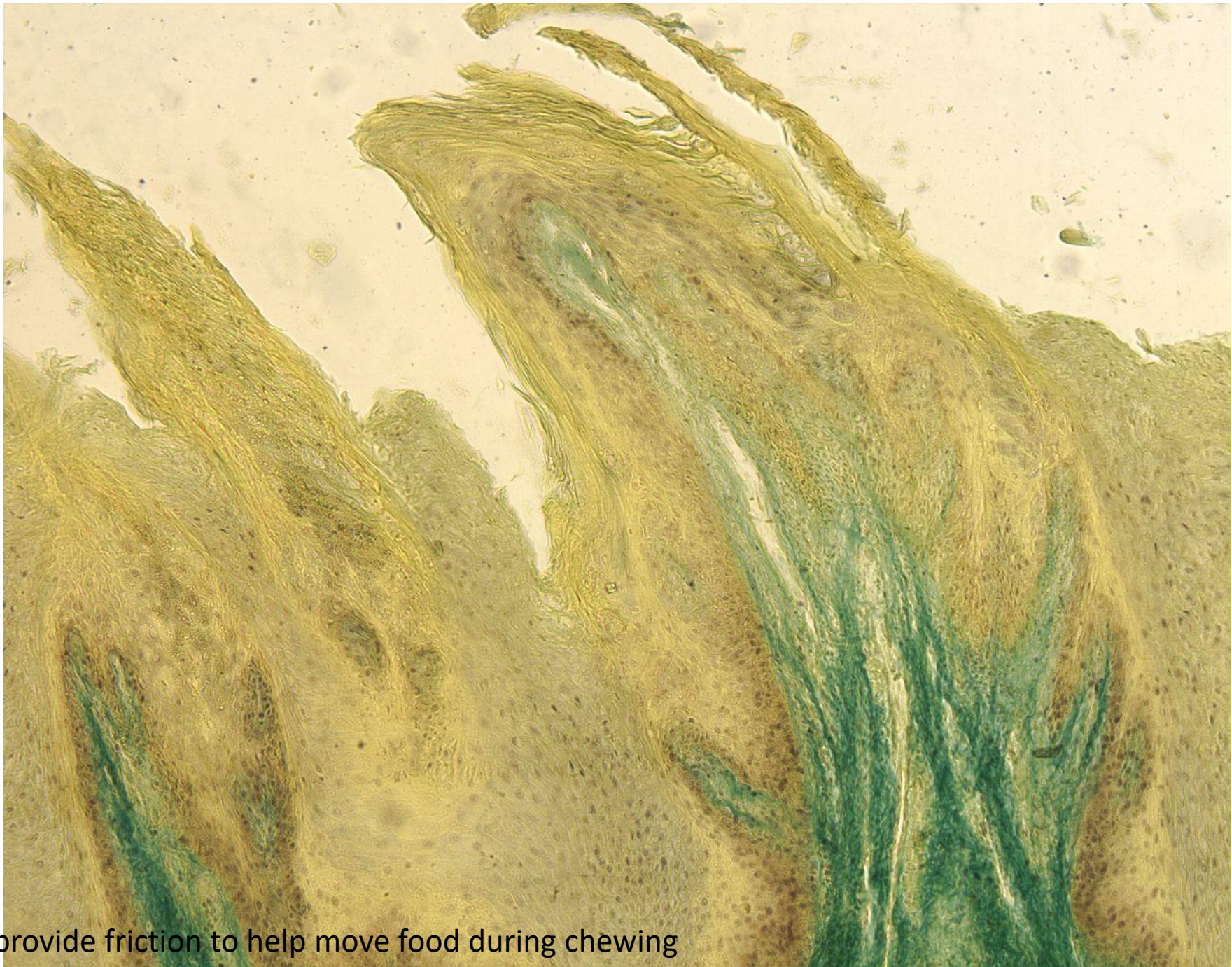
Грибовидные

scattered across the dorsal surface

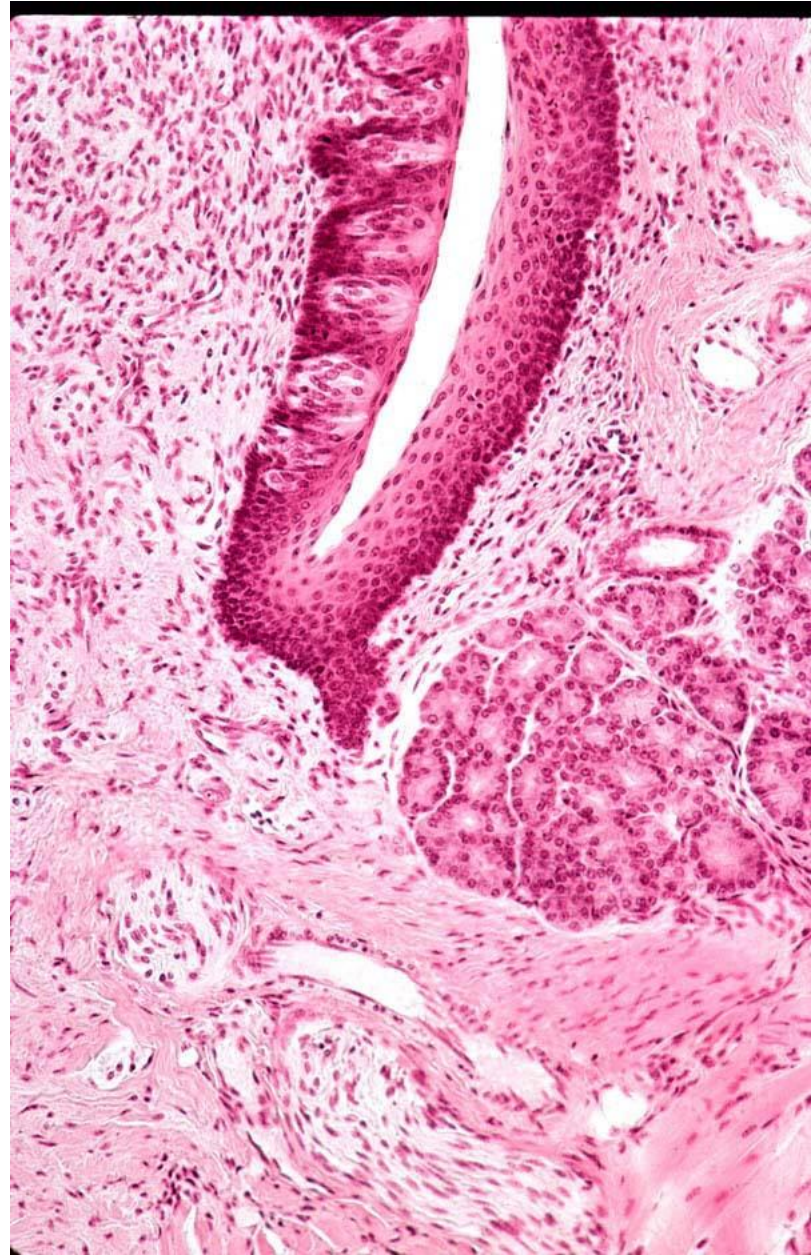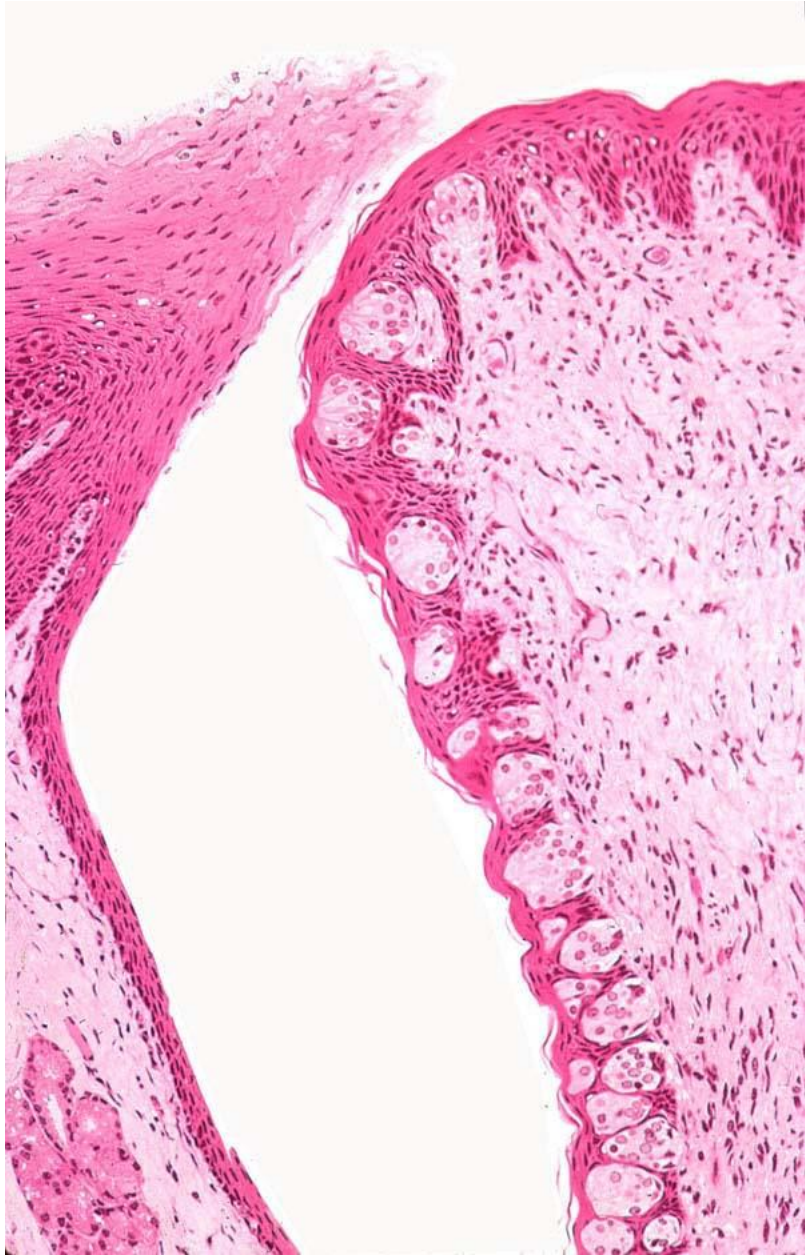Вкусовая почка



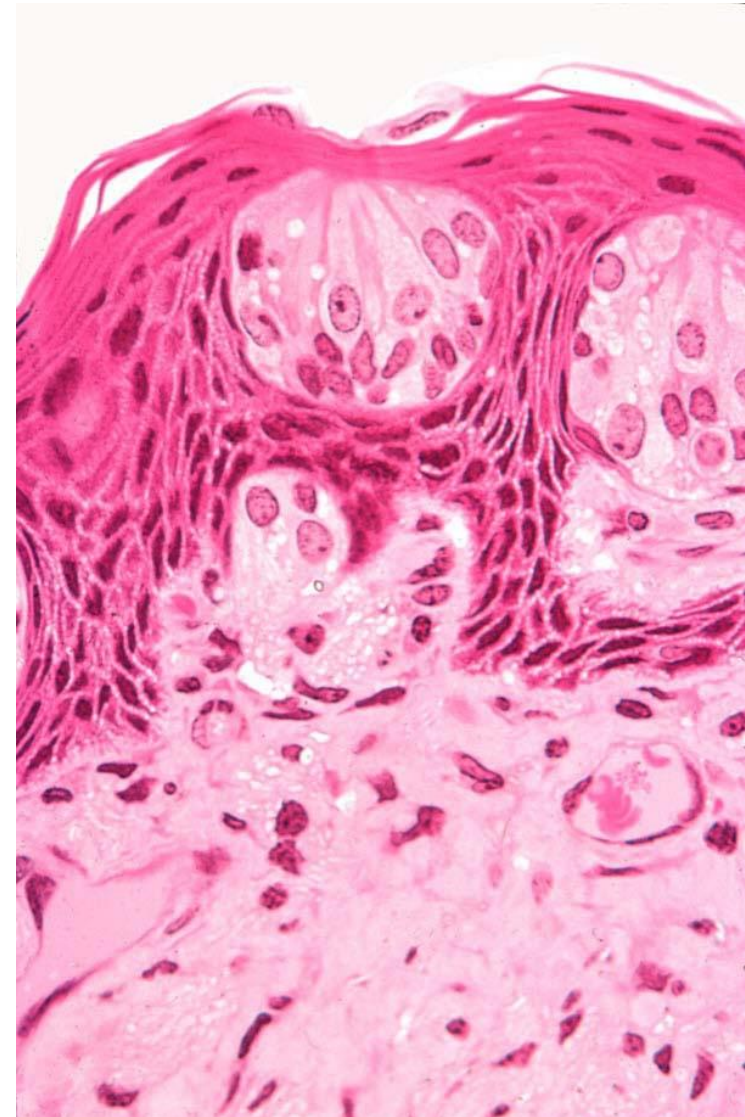
В среднем — от 2000 до 5000 вкусовых почек, в исключительных случаях — от 500 до 20 000.



Filiform papillae provide friction to help move food during chewing



Вкусовая почка



Состоит из 50 — 150 хеморецепторных клеток, а также опорных и базальных клеток. Хеморецепторные клетки образуют синапсы с нервными терминалями чувствительных нейронов. Апикальная поверхность содержит микроворсинки, выступающие в полость вкусового канала. Средняя продолжительность жизни хеморецепторных клеток составляет 250 ± 50 ч. Человек способен различить от 4000 до 10,000 вкусовых оттенков.

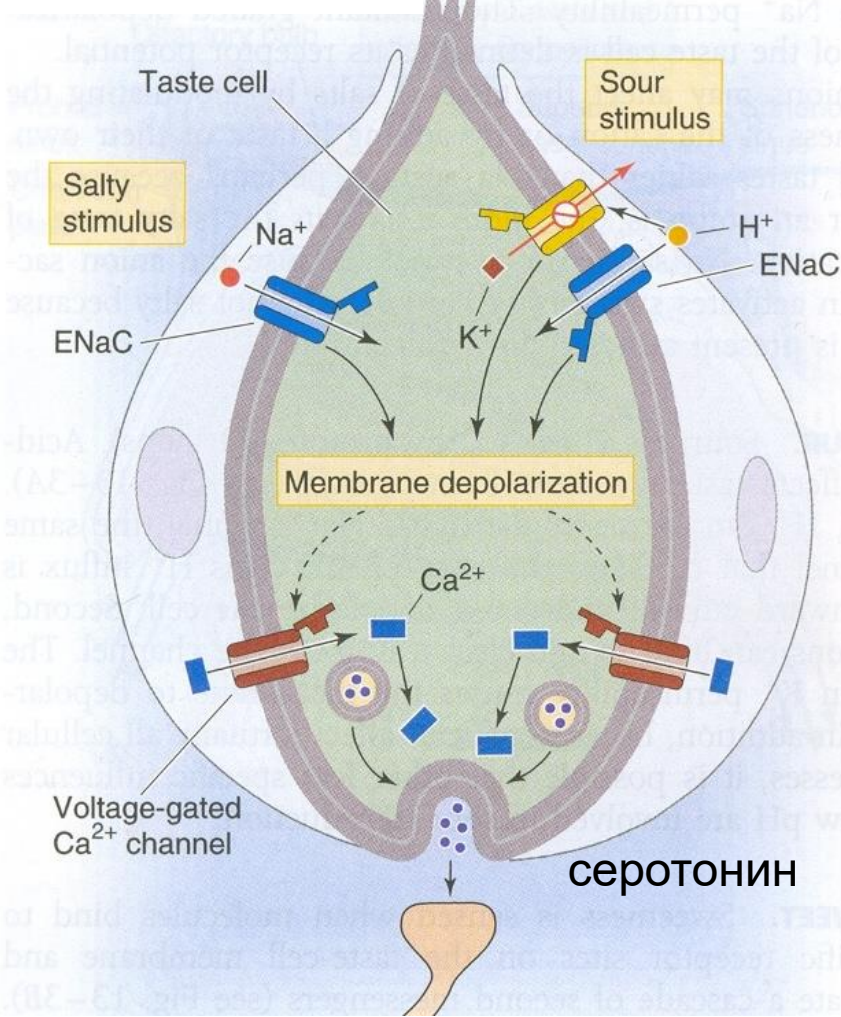
Одни клетки чувствительны только к солёному, двум вкусовым раздражителям 90% (солёному и кислому, сладкому и кислому), существуют клетки способные регистрировать все раздражители.

Путь вкусовой чувствительности:

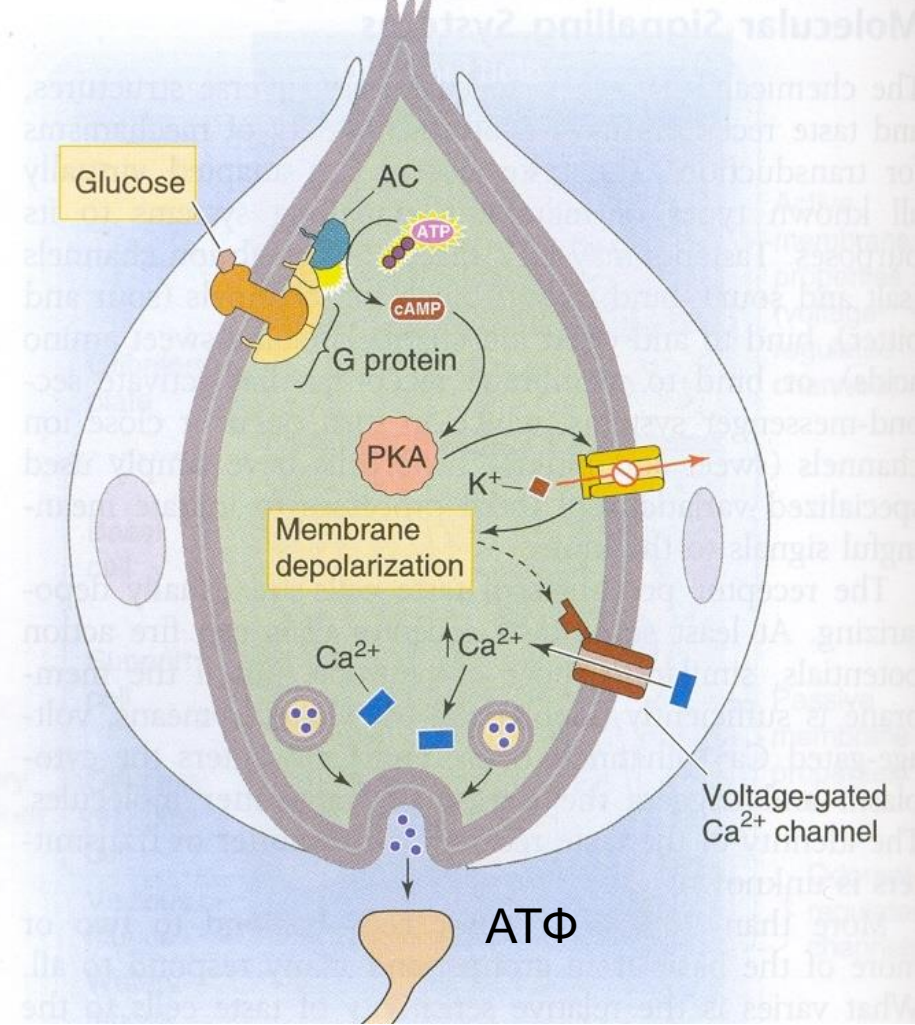
- барабанная струна промежуточного нерва (передние 2/3 языка, VII пара, I нейрон – клетки узла коленца);
- язычная ветвь языкоглоточного нерва (задняя 1/3, языка, IX пара, I нейрон – клетки верхнего и нижнего узлов нерва);
- верхний гортанный нерв блуждающего нерва (корень языка, X пара, I нейрон – клетки верхнего и нижнего узлов нерва);

Болевая и тактильная чувствительность: нижнечелюстная ветвь V пары. *Капсаицин (жгучий перец) активизирует болевые рецепторы.*

Солёный, кислый



Сладкий

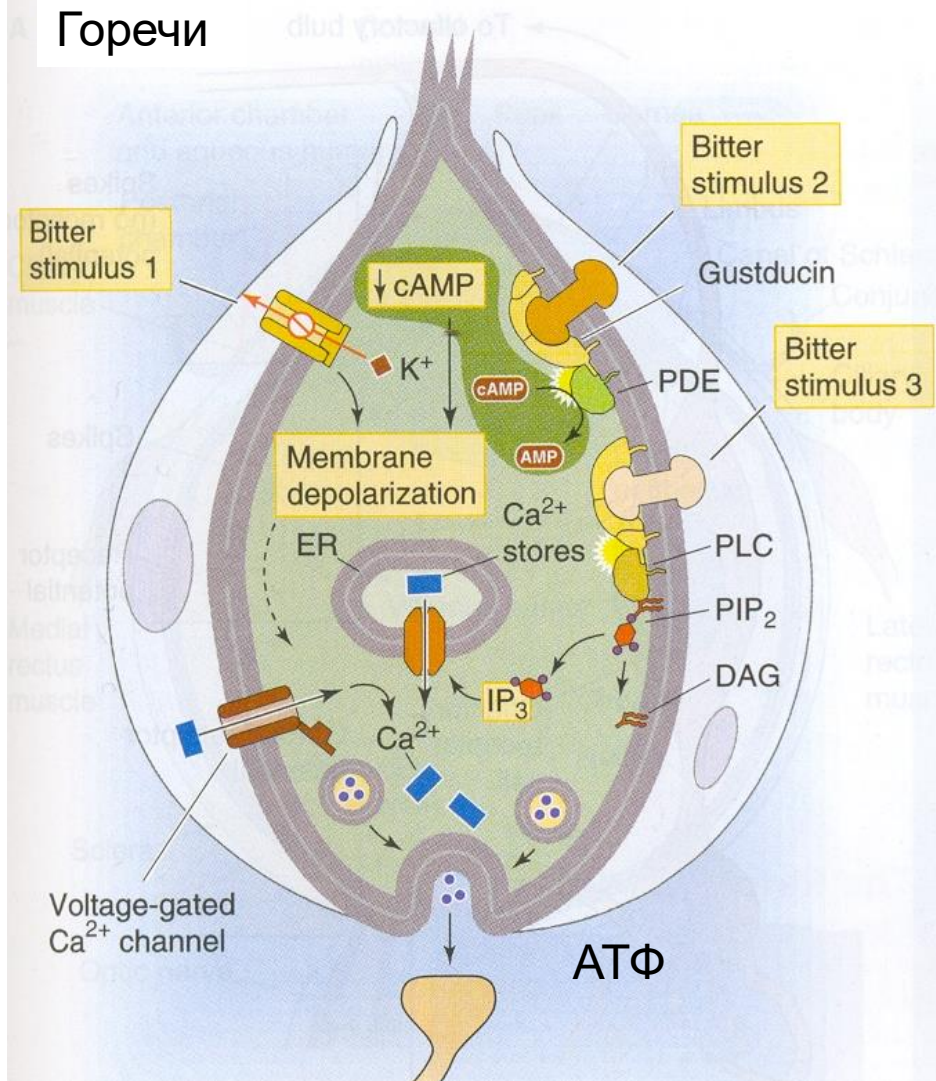


Солёный вкус. Вкус катиона Na⁺. Чувствительные к солёному клетки имеют ENaC каналы (epithelial Na⁺ channel).

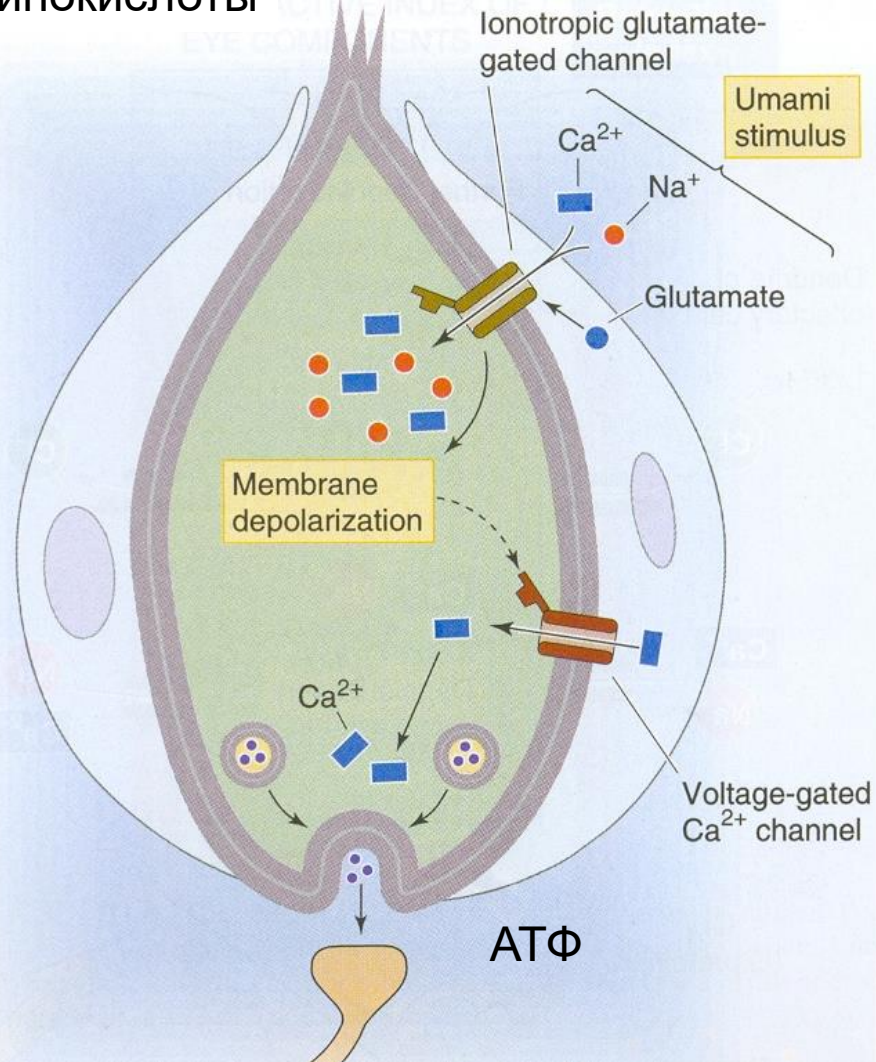
Кислый вкус вызывают H⁺. (1) H⁺ проникает в клетку через ENaC, или (2) H⁺ блокирует калиевые каналы.

Сладкий вкус. Раздражители активируют рецепторы, связанные с G-белком. Аденилатциклаза увеличивает уровень цАМФ, что блокирует калиевые каналы.

Горечи



Аминокислоты



Горький вкус. Раздражители (1) блокируют калиевые каналы, (2) взаимодействуют с T2R, связанные с G-белком (густдуцин), снижая уровень цАМФ, (3) действуют через систему инозитолтрифосфата.

Юмами. Глутамат и возможно другие аминокислоты открывают катионные каналы, проницаемые для Na⁺ и Ca²⁺. Вкус аминокислот в пище (морепродуктах) открыт японскими исследователями (юмами — деликатес).

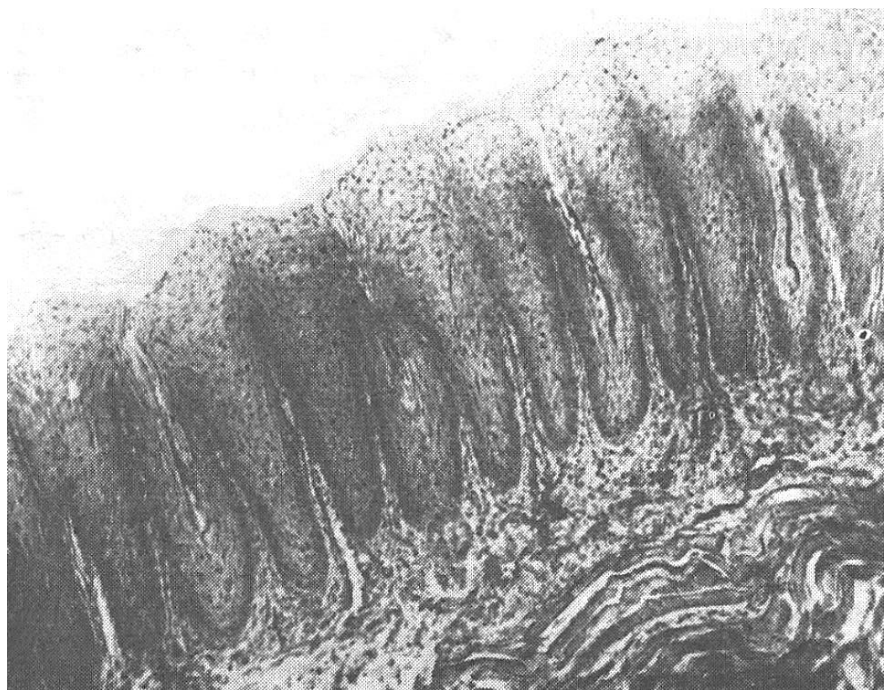
О НЕРВНОЙ ТРОФИКЕ



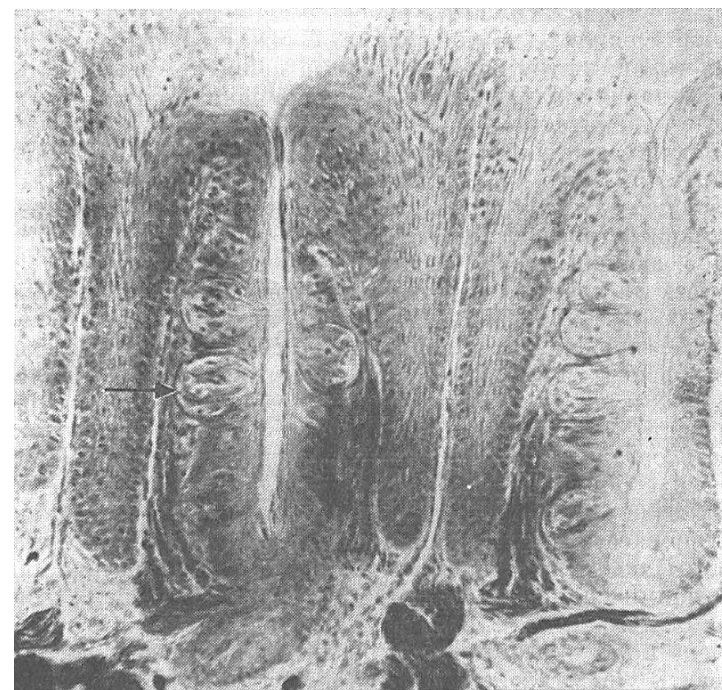
Борис Иннокентьевич
Лаврентьев
(1892–1944)

Проблема трофического действия нервной системы до настоящего времени остается дискуссионной, в ней еще много неясного. Есть ученые, скептически относящиеся к этой проблеме, и поэтому мне хочется сделать краткое введение, касающееся трофического действия нервной системы вообще. Я прежде всего хочу остановиться на трудностях преодоления старых канонов. Каждый из нас несет груз прошлого. Прошлое довлеет над нами, оно довлеет и в науке. Эти традиции могут иметь двойное значение. С одной стороны, они могут быть положительными – это хорошие научные традиции. Но, с другой стороны, они могут быть тормозом для поступательного движения науки. Если обратиться к биологии, то мы можем найти эти примеры в морфологии, физиологии, нормальной и патологической. Их можно найти и в теории, и в практике медицины. Это не преувеличение, что не только мое поколение, которое начало свое воспитание еще до революции, но и наша молодежь воспитывается сейчас на физиологии XIX века.

Денервацию вкусовых рюмок делали еще в XIX веке, перерезали языкоглоточный нерв и наблюдали, как день за днем исчезали вкусовые рюмки. Через некоторое время не остается ни одного вкусового аппарата. Нацело исчезают специализированные эпителиальные структуры и заменяются многослойным плоским эпителием. Еще месяц и сосочек исчезает; на препарате тщетно искать место, где он был. Но попробуйте сшить нерв. Как только нервные волокна начинают приближаться к многослойному плоскому эпителию языка, так начинаются чудеса. Появляется одна клетка, доходящая до поверхности эпителия, к ней прикладывается другая, а через некоторое время создается новая вкусовая рюмка со всеми свойственными ей чертами.



Листовидные сосочки языка кролика через 2 нед. после перерезки языкоглоточного нерва. Вкусовые рюмки в сосочках полностью исчезли.



Листовидные сосочки языка на 3-м месяце после соединения центрального конца блуждающего нерва с периферическим концом языкоглоточного нерва. В сосочках видны восстановленные вкусовые рюмки (стрелка).